KLINIK, DIAGNOSTIK UND VERLAUF DER CHRONISCHEN LYMPHADENOSE VOM T-ZELL-TYP

Christian Becher

1982

Digitized by the Internet Archive
in 2026

https://archive.org/details/IA41549008_0025

Aus der I. Medizinischen Abteilung
des Städtischen Krankenhauses München-Schwabing
Chefarzt: Prof. Dr. H. Begemann

Klinik, Diagnostik und Verlauf der Chronischen Lymphadenose vom T-Zell-Typ

Inaugural-Dissertation
zur Erlangung der Doktorwürde in der Zahnheilkunde
an der Ludwig Maximilians-Universität zu München

vorgelegt von
Christian Becher
aus
München
1982

MIT GENEHMIGUNG DER MEDIZINISCHEN FAKULTÄT

DER UNIVERSITÄT MÜNCHEN

Berichterstatter : Professor Dr. H. Begemann

Mitberichterstatter : Professor Dr. E. Buchborn

Dekan : Professor Dr. W. Spann

Tag der mündlichen Prüfung : 15.o7.1982

UNIV. LEIDEN BIBL.

DISSERTATIONS - UND FOTODRUCK FRANK GmbH
8000 München 2, Gabelsbergerstraße 15, Tel. 2809090

Meinen Eltern

INHALTSVERZEICHNIS

		Seite
A	EINLEITUNG	1
B	KASUISTIK	
	Fall 1, 69 J., männlich	2
	Fall 2, 58 J., männlich	12
	Fall 3, 66 J., männlich	2o
	Fall 4, 53 J., männlich	28
	Fall 5, 79 J., weiblich	37
C	ZUSAMMENFASSENDE DARSTELLUNG DER CHARAKTERISTIKA DER UNTERSUCHTEN T-LYMPHADENOSEN	44
D	INTERPRETATION DER DATEN IM VERGLEICH ZU LITERATURANGABEN UND IN DIFFERENTIALDIAGNOSTISCHER ABGRENZUNG ZUR B-LYMPHADENOSE	5o
E	ZUSAMMENFASSUNG	66
F	LITERATURVERZEICHNIS	68

A EINLEITUNG

Kleinzellige lymphatische Systemerkrankungen wurden in klassischen klinischen Einteilungen in der Regel als chronische Lymphadenosen angesehen. Schon immer aber wurde die große Varianzbreite der klinischen Phänomene betont, die dieses Krankheitsbild begleiten. Begemann (197o) (2).

Aufklärung brachten hier vor allem in den letzten Jahren auch in die klinische Praxis reichende Immunzelldiagnostika. Sie ermöglichten die Charakterisierung der meisten Fälle chronischer lymphatischer Leukämie (CLL) als B-Zell-Erkrankungen, eines sehr kleinen Teils, um 1 bis 2 % aller CLL-Fälle bei Lille et al.(1973) und Huhn et al.(1981), jedoch auch als T-Zell-Neoplasien (16, 12).

Da diese immunzytologischen Diagnoseverfahren wie auch die Elektronenmikroskopie an große Erfahrung bei ihrer Auswertung und einen entsprechenden instrumentellen Aufwand geknüpft bleiben, stellt sich die Frage, ob sich retrospektiv aus der Analyse klinischer und zellmorphologischer Kriterien praktische Hinweise für die Diagnosestellung einer T-CLL gewinnen lassen.

Daher soll die vorliegende Arbeit an fünf ausführlich untersuchten und im klinischen Verlauf verfolgten Patienten diese seltene T-Lymphadenose kasuistisch beschreiben. Zielsetzung ist eine Erfassung der Unterschiede in Manifestationsform und Verlauf zur B-CLL, die eine frühzeitige Abgrenzung beider Krankheitsbilder auch mit Routinemethoden ermöglichen sollen.

Darüber hinaus wird die klinische Ausprägungsform der T-CLL hinsichtlich pathophysiologischer Unterschiede zu B-Zell-Neoplasien diskutiert werden.

B KASUISTIK

Fall 1

69 Jahre, männlich

Anamnese:

Der 69-jährige Gärtner erkrankte im Februar 1975 an einer relativ schweren Grippe. Bis dahin war er immer gesund und wohlauf gewesen; er beklagte lediglich seit 195o 'rheumatische Beschwerden', besonders an den Handgelenken, und stand unter fachärztlicher Behandlung wegen eines Prostataadenoms. Ende März 1975 fiel ihm ein Ausschlag an den Unterschenkeln und Fußrücken auf. Anfang Juli setzte auffallende Müdigkeit, Gewichtsverlust, Appetitlosigkeit, schließlich drückende Schmerzen im linken Oberbauch ohne Nahrungsabhängigkeit sowie Blähungen und häufiger Nachtschweiß ein. Diese Beschwerden führten ihn in die hausärztliche Praxis und von dort wegen exzessiver Leukozytose zur weiteren Abklärung in das Städtische Krankenhaus München-Schwabing.

Klinischer Befund:

Der relativ gut gehaltene, nicht schwerkrank wirkende Patient war geistig voll orientiert. Im Vordergrund des Befundes stand ein makulopapulöses, hämorrhagisches Exanthem an beiden Unterschenkeln und Füßen bei geringen Ödemen. Herz und Kreislauf waren kompensiert, RR 13o/9o mmHg, Puls 7o/min., rhythmisch. Die Leber stand um 4 cm in der Medioklavikularlinie unter dem Rippenbogen, die Milz war in Ruhelage 3 cm unter dem Rippenbogen ebenfalls konsistenzvermehrt palpabel. An Lymphomen waren in beiden Kieferwinkeln ein bis zwei haselnußgroße, in beiden Axillen mandelkerngroße und in beiden Leisten mehrere bis eichelgroße sowie am linken Ellenbogen ein erbsgroßer, relativ derber und indolenter Knoten palpabel. Der Leib schien gespannt,

über Thoraxniveau stehend, perkutatorisch war beidseits handbreit eine lageabhängige Dämpfung im Sinne einer Ascitesbildung festzustellen. Die Lunge war auskultatorisch unauffällig.

Radiologische Befunde:

Die **Röntgenaufnahme des Thorax** zeigt glatt begrenzte Zwerchfelle, der linke Sinus ist frei, der rechte verklebt. Beide Hili erscheinen vermehrt induriert mit vereinzelten Kalkablagerungen, jedoch ohne nachweisbare Lymphome. Die Lunge ist seitengleich transparent. Eine Verdichtung im Bereich des Jugulums zeigt sich atemverschieblich im Sinne einer Struma. Keine vitientypische Konfiguration des Herzens, keine Dilatation.
Das **Leberszintigramm** stellt eine tiefstehende, insgesamt deutlich vergrößerte Leber mit diffus aufgelockertem Aktivitätsmuster dar. Am Übergang vom rechten zum linken Leberlappen zeigt sich ein großer umschriebener Speicherungsdefekt.
Im **Milzszintigramm** kommt eine vergrößerte Milz zur Darstellung, die den Rippenbogen um 6 cm überragt. Dabei errechnet sich ein hypothetisches Milzgewicht von 59o g. Das Aktivitätsmuster ist insgesamt homogen ohne umschriebene Parenchymdefekte.
Die **Lymphknotenszintigraphie** erbringt einen guten seitengleichen Abtransport des Radiogoldes. Verbreiterte Darstellung der pelvinen Lymphknotengruppen. Die paraaortalen Lymphknoten stellen sich sehr rarefiziert dar. Diese Veränderungen sind insgesamt im Sinne eines 'Befalls' zu werten.

Elektrokardiogramm

Im EKG sieht man einen Sinusrhythmus um 6o/min. bei Sagittaltyp und Zeitwerten im Normbereich ohne Repolarisationsstörungen.

Histologie / Cytologie

Im **Knochenmark** zeigt sich zytologisch vermehrte Zelldichte.

Vor allem imponiert die Infiltration von kleinen, reifen, lymphatisch wirkenden Zellen. Die übrige Hämatopoese ist weitgehend in den Hintergrund gedrängt, in der Erythropoese finden sich fast ausschließlich Normoblasten mit Polychromasie. Die Granulopoese scheint normal verteilt und weist Kernplasmareifungsdissoziationen auf. Bei Durchsicht zeigen sich Eosinophile leicht vermehrt, Megakaryozyten leicht vermindert und Plasmazellen nicht vermehrt.
Ein haselnußgroßer **Lymphknoten** aus der rechten Leiste * besitzt eine scharf abgezeichnete und zellfreie Kapsel, im Inneren sieht man eine völlige Aufhebung der Follikelstruktur mit gelegentlichen Resten ehemaliger Keimzentrumsbildung. Die Anordnung eines monotonen Gewebsbildes aus nacktkernig wirkenden kleinen Zellen mit meist querovalen Kernen von mittelgrober Chromatinstruktur und deutlichen Kernkörperchen ist teilweise rautenartig, teilweise aber auch separiert, diffus, inselförmig. Unterbrochen werden diese Inseln von einzelnen Gruppen aus Retikulumzellen mit unauffälligem Kernmuster. Auffallend ist daneben eine sehr ausgeprägte Gefäßneubildung in Form englumiger Gefäße vom Typ der Venolen.
Eine Lymphknotenexstirpation aus der rechten Axilla ** erbringt Zellen der vorbeschriebenen Art, deren Kerne gelegentlich Anklänge an die convoluted nuclei des lymphoblastischen Leukämietyps und des Sézary-Syndroms zeigen. Daneben ist die Existenz von basophilen Blasten bemerkenswert. Auch das zytochemische Verhalten mit grobgranulärer Positivität der sauren Phosphatase und unspezifischen Esterase ist auffällig. Die PAS-Reaktion zeigt nur vereinzelt granuläre Ablagerungen.

Laborwerte:

An Laborwerten besteht bei der Aufnahme eine Erythrozytenzahl von 3,96 Mio./µl, Hämoglobin 14,o g%, Thrombozyten 82 ooo/µl, Leukozyten 3o8 ooo/µl.

* für die histologische Befundung danken wir Herrn Prof. Dr. Langer, München

** für die histologische Befundung danken wir Herrn Prof. Dr. Lennert, Kiel

Im Differentialblutbild 91 % kleine bis mittlere Lymphozyten, 1% Myelozyten, 1 % Metamyelozyten, 1 % Stabkernige, 2 % Segmentkernige und 4 % Eosinophile Granulozyten.
Die das Bild beherrschenden Lymphozyten weisen eine stark variable Morphologie auf. Je nach Ausstrichdichte messen die Elemente 7 - 1o µ im Kerndurchmesser.
Die Kernform stellt sich ovaloid dar. In über der Hälfte der Zellen finden sich scharfe, jedoch nicht tiefe Kerneinbuchtungen, die sich gelegentlich in Furchungen fortsetzen, welche den Kern gewunden halbwegs durchziehen. Hierdurch entsteht ein 'gyriformes' Bild.



Bei sehr locker ausgestrichenen Zellen wird inkonstant ein zentraler Nucleolus deutlich. Der Zytoplasmasaum der Zellen färbt sich stark basophil in inhomogen-unruhiger Verteilung an. Granulationen fehlen.
An weiteren humoralen Werten ergeben sich eine BKS 3/7, Elektrophorese bei 7,o g% Gesamteiweiß: 58,3 *, 2,8 , 5,5 , 9,6 , 23,8 rel %. In der Immunelektrophorese findet sich eine normale

Ausprägung der Präzipitationslinien; die quantitative Bestimmung erbringt mit 1969 mg% eine leichte Erhöhung des IgG bei IgA 388 mg % und IgM 2o5 mg%. Das Haptoglobin ist mit 69 mg% leicht erniedrigt, direkter und indirekter Coombs' Test negativ, Lues-Serologie negativ, Rheumafaktor in der Latex-Reaktion und C-reaktives
Protein negativ, Antistreptolysintiter unter 25o E, Paul-Bunell-Test negativ, Zytomegalie-KBR negativ, Sabin-Feldmann-Test 1:256, antimitochondriale und antinukleäre Faktoren im Fluoreszenztest negativ.
Die spezielle immunserologische Untersuchung bei Prof.Dr. Schubothe, Freiburg zeigt Kälteagglutinintiter unter 8, im Euglobulintest lediglich eine Trübung, in der Kältegelifikation negativen Befund, im Kältepräzipitationstest negativen Befund. Die Serumviskosität erbringt mit 2,9 " Fallzeit bei 5 ° eine geringfügige Erhöhung über den Normwert (2,7").
Insgesamt sprechen diese Befunde gegen pathologisch vermehrte Autoantikörper vom Kälteagglutityp sowie gegen wasser- oder kältelabile Serumproteine.
Unter den übrigen Laborwerten liegen Harnstoff, Kreatinin und Elektrolyte im Normbereich, Harnsäure leicht erhöht (9,4 mg%), Harnsäureausscheidung mit o,5 g in 24 Stunden im Normbereich. PZ 8o %, Fibrinogen 146 mg%, Cholinesterase, γ-GT, SGOT, SCPT, AP, SP sämtlich im Normbereich; LDH auf 9o6 E/l erhöht. Bilirubin1,9 mg%, Kupfer 12o µg%, Eisen 92 µg%. Unauffällige Blutzuckertagesprofilwerte. Zytochemisch stellen sich alle Lymphozyten des Patienten in der sauren-Phosphatase-Reaktion stark positiv mit paranucleärem Niederschlag dar. Mit Peroxidase erfolgt keine Reaktion, in der Naphtylacetat-Esterase schwach positives Ergebnis, PAS-Reaktion negativ.
Die Elektronenmikroskopie* zeigt die Kerne rundlich, nur zum Teilgebuchtet; entlang der Kernmembran ist ein schmaler Streifen von

* für die elektronenmikroskopische Untersuchungen danken wir Herrn Prof. Dr. D. Huhn

Heterochromatin, vorwiegend aber Euchromatin festzustellen. Die Nucleolen sind groß und homogen. Zum Teil finden sich Kernmembraneinbrüche. Mäßig viele Monoribosomen, wenige kurze Ergastoplasmalamellen, kleine Gruppen von Lysosomen und viele Mitochondrien.

Immunologische Marker:

Zur immunologischen Charakterisierung der Lymphozyten trägt der Ansatz mit Schaferythrozyten (SRBC) bei: 81 % E-Rosetten.
Mit Anti-Thymozyten-Globulin (ATG) * sind nach der Peroxidase-125 Jod-Methode 1oo % der Lymphozyten markiert. o,5 % der Lymphozyten bilden C3d-Rosetten, 1,o % C3b-Rosetten mit Erythrozyten-Antikörpern.
Oberflächenimmunglobuline (SmIg) sind unter direkter Immunfluoreszenz auf 3 % der Lymphozyten nachweisbar.

Dermatologische Befunde:

Im dermatologischen Befund erwecken die an beiden Unterschenkeln zu findenden, scharf umschriebenen, bis reiskorngroßen, rundlichen und gering erhabenen rötlichen Effloreszenzen morphologisch den Verdacht auf Vasculitis allergica. Histologisch zeigt sich eine Abflachung der Epithelkörper der Epidermis. Im oberen Corium finden sich dichte, zellige Infiltrate in granulomatöser Anordnung, im tiefen bis mittleren Corium dagegen perivasculär orientierte Infiltrate; alle Infiltrate setzen sich aus Lymphozyten und Histiozyten, im oberen Corium auch aus einzelnen Epitheloidzellen zusammen. Die Gefäßwände sind stellenweise ödematös verquollen; insgesamt ergibt sich auch hier das Bild einer Vasculitis allergica im granulomatösen Stadium.

* für die immunologischen Untersuchungen danken wir Herrn Priv. Doz. Dr. Thiel

Verlauf:

Bei einer Leukozytose von 3oo ooo/µl und allgemeiner klinischer Abgeschlagenheit wurde als zelleliminierende (depletorische) Maßnahme zunächst die veno-venöse extracorporale Blutbestrahlung eingesetzt.
In ein- bis zweitägigem Abstand wurden in 1o Sitzungen jeweils zwei bis drei Blutvolumina mit einer Transitdosis von 15o rd und einer cumulativen Dosis von 3oo-45o rd bestrahlt. Auffallenderweise erfolgte hierauf keine sicher meßbare Beeinflussung der Blut-Lymphozytenwerte, weder unmittelbar nach den jeweiligen Bestrahlungen, noch im gesamten Verlauf.
Eine latente Herzinsuffizienz wurde manifest; gleichzeitig entwickelte sich ein rechtsseitiger basaler Pleuraerguß, der bei Punktion überwiegend lymphatische Zellen enthielt. Hierauf wurde der Patient einer mechanischen Leukophorese an einem Durchlaufzentrifugensystem (System IBM) unterzogen.
Fünf Sitzungen mit einer Gesamtdepletion von $5{,}6 \cdot 1o^{12}$ Zellen führten zu einer Zellreduktion um 15o ooo/µl, jedoch keiner Abnahme der Milzvergrößerung. Als Nebenwirkung traten kurzzeitige Thrombozytopenien auf.
Der Neuanstieg der Lymphozytenwerte erfolgte mit einer raschen Verdoppelungszeit von zehn Tagen in exponentiellem Verlauf und wurde durch eine Applikation von täglich 1o mg Chlorambucil (Leukeran^{R}) über 3 Tage nicht gebremst.
Im Januar 1976, ein halbes Jahr nach Diagnosestellung, erreichten die Leukozytenwerte 4oo ooo/µl, die Milz war bis Nabelhöhe vergrößert. An Lymphomen fanden sich nach wie vor nur erbs- bis haselnußgroße Knötchen, nunmehr aber in allen Stationen diffus. Die Zeichen der Vasculitis allergica breiteten sich über das gesamte Integument aus, neuerdings von hämorrhagischen Komponenten begleitet. Gleichzeitig prägte sich eine langsam fortschreitende Niereninsuffizienz aus.

Trotz Leukozytose und Splenomegalie hielten sich die Werte der roten Reihe auffallend im kompensierten Bereich (Hb 14 g%), die Thrombozyten allerdings sanken auf Werte um 5o ooo/µl; sämtliche Immunglobulinwerte lagen im oberen Normbereich. In dieser Situation wurde erneut die Leukophorese eingesetzt. Sie führte in acht Sitzungen mit einer Gesamtelimination von $8,5 \cdot 10^{12}$ Zellen zu einer Reduktion auf 14o ooo/µl. Der danach einsetzende neuerliche Zellanstieg wies wiederum eine Verdoppelungszeit um 65 Tage auf. Bereits drei Wochen später aber war das Krankheitsbild deutlich exazerbiert: alle Lymphknoten waren auf Pflaumengröße angeschwollen, Milz- und Lebervergrößerung sowie der Pleuraerguß mit starker lymphatischer Infiltration hatten zugenommen.
Die Hämatopoese wies weiterhin kompensierte Werte auf. Angesichts der deutlichen neuerlichen Progredienz des Geschehens wurde die cytostatische COP-Kombination eingesetzt, 2 mg Vincristinsulfat (Vincristin ^{R}) einmalig, 5oo mg Cyclophosphamid (Endoxan ^{R}) und 1oo mg Fluocortolon (Ultralan ^{R}) täglich per os. Bereits am zweiten Tag jedoch kam es zur Entwicklung eines akuten Abdomens mit freier Luft. Die Laparotomie wies ein perforiertes Ulcus ventriculi an der Vorderwand des Antrums nach; der Patient erlag der lokalen chirurgischen Versorgung im Kreislaufschock.

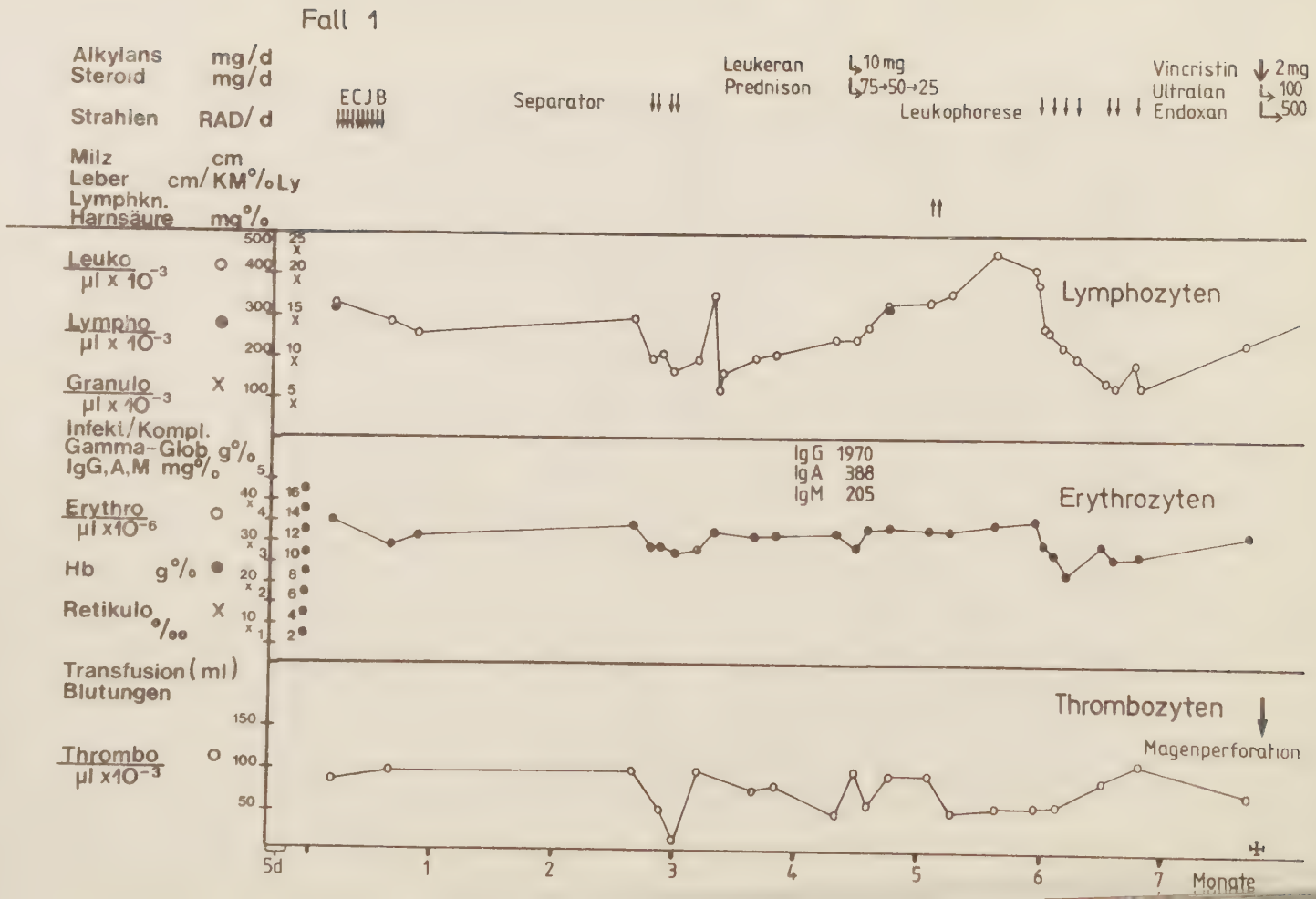
Fall 1
Alkylans mg/d
Steroid mg/d
Strahlen RAD/d
Milz cm
Leber cm/KM°/o Ly
Lymphkn.
Harnsäure mg°/o
ECJB
Separator
Leukeran 10 mg
Prednison 75→50→25
Leukophorese
Vincristin 2 mg
Ultralan 100
Endoxan 500
Leuko µl x 10⁻³
Lympho µl x 10⁻³
Granulo µl x 10⁻³
Infekt/Kompl.
Gamma-Glob. g°/o
IgG,A,M mg°/o
Erythro µl x10⁻⁶
Hb g°/o
Retikulo °/oo
Transfusion (ml)
Blutungen
Thrombo µl x10⁻³
Lymphozyten
IgG 1970
IgA 388
IgM 205
Erythrozyten
Thrombozyten
Magenperforation
5d
1
2
3
4
5
6
7
Monate

Verdoppelungszeit t

Fall 1

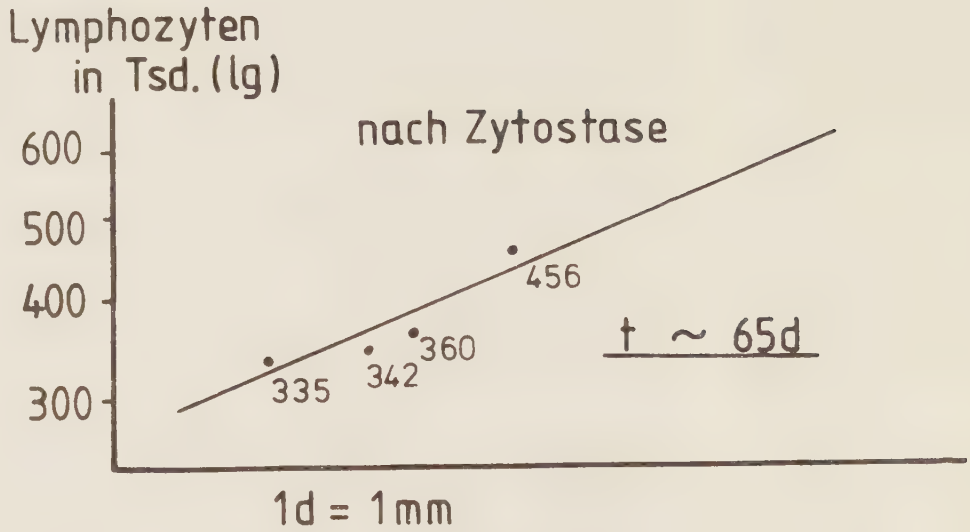

Fall 2

58 Jahre, männlich

Anamnese:

In der Vorgeschichte des 58-jährigen Schmiedemeisters fand sich lediglich ein seit einem Jahr bekannter, diätpflichtiger Diabetes mellitus.
Im Laufe des letzten Halbjahres bemerkte der Patient eine ganz allgemeine Leistungseinschränkung, vermehrte nächtliche Schweißausbrüche, sein Leib schien ihm allmählich dicker zu werden und schließlich führte eine bis dahin nicht gekannte Belastungsdispnoe zur stationären Aufnahme im Krankenhaus Mehring. Dort stellte man eine ausgeprägte Leukozytose fest und exstirpierte einen Lymphknoten der rechten Axilla. Zur weiteren Behandlung erfolgte Verlegung an das Städtische Krankenhaus München-Schwabing.

Klinischer Befund:

Der adipöse Patient zeigte einen deutlich vorgealterten Habitus mit den auffallenden Zeichen einer Spontan- und ausgeprägten Belastungsdispnoe. Rektale Temperatur 36,8°. Die Lymphknoten waren zervikal, axillär und inguinal beiderseits klein mit maximal 5 cm Durchmesser. Im Vordergrund des Befundes stand ein mittelgradig aufgetriebenes Abdomen mit perkutatorischen Zeichen einer mäßigen Ascitesentwicklung. Die konsistenzvermehrte Leber stand handbreit unter dem Rippenbogen und maß in der Medioclavicularlinie perkutatorisch 15 cm. Die Milz war derb bis 6 cm unter dem Rippenbogen vergrößert.

Radiologischer Befund:

Die Röntgenaufnahme des Thorax zeigt einen mäßig vergrößerten Herzschatten sowie einen handbreiten Pleuraerguß im linken Randwinkel und Zeichen vermutlich entzündlicher, feinfleckiger Infiltrationen im linken und rechten Untergeschoß.

Pyelogramm:

Ein i.V. Pyelogramm zeigt unbehinderten Abfluß.

Sonogramm:

Eine abdominelle Sonographie erbringt eine große, oberflächenunregelmäßige Leber mit aufgelockerter Binnenstruktur und eine deutliche Milzvergrößerung mit homogener Binnenstruktur. Außerdem stellt sich ein deutlicher Ascites dar.

EKG:

Das EKG enthält deutliche Linksbelastungszeichen bei Sinusrhythmus.

Histologie / Cytologie :

Die **Knochenmarkspunktion** * zeigt eine massive Infiltration mit 17o/2oo kernhaltiger Zellen durch einen mittelgroßen, häufig gewulsteten und gefurchten lymphatischen Zelltyp. Im **Lymphknoten** ** (Kiel Nr. 4676/78) sieht man nur eine teilweise zerstörte Struktur. Hyperplastisch bzw. neoplastisch verändert sind die T-Regionen. Die Neoplasie ist auch außerhalb des Lymphknotens entwickelt.

* und ** für die histologische Befundung danken wir Herrn Prof. Dr. Lennert, Kiel

Laborwerte :

Unter den Laborwerten findet man Erythrozyten 3,76 Mio./µl, Hämoglobin 11,2 g%, Thrombozyten 47 ooo/µl, Leukozyten 396 7oo/µl. Im Differentialblutbild stellen sich zu 2 % Granulozyten und zu 98 % die im Knochenmark beschriebenen 'convoluted cells' dar, die keine Nucleolen aufweisen (siehe Abbildung).

Weitere humorale Werte : BKS 2o/57, Gesamteiweiß 6,49 g%, Elektrophorese (62,5, 4,7, 7,6, 11,o, 14,2 rel. %). Außer einer gesteigerten γ-GT (auf 1oo U/l) und LDH (auf 762 U/l) liegen die übrigen Laborwerte mit normalen harnpflichtigen Substanzen und Elektrolytverhältnissen, unauffälligen Transaminasen, normalem Bilirubin sowie mäßig erhöhten Blutzuckertagesprofilwerten weitgehend im Normbereich. Von speziellem Interesse sind die Immunglobulinwerte, die mit IgA 21o mg%, IgG 973 mg% und IgM 144 mg% im Normbereich liegen. Ein Paraprotein ist nicht nachweisbar.

Die Zytochemie der Lymphozyten zeigt eine stark positive saure-Phosphatase und saure-Esterase-Reaktion mit paranucleärem Niederschlag. Mit Peroxidase und Naphtylacetat-Esterase keine Reaktion, auch die PAS-Reaktion fällt negativ aus.

Immunologische Marker:

Zur immunologischen Charakterisierung der Lymphozyten * erbringt der Rosettentest mit Neuraminidase-behandelten Schaferythrozyten ($SRBC_N$) 78 % positiver Zellen, 8o % bilden mit Anti- T-Lymphozytenserum (ATG) einen positiven Niederschlag; 1,5 % C3d-Rosetten, 4,5 % C3b-Rosetten, mit Erythrozyten-Antikörpern vom Typ IgM 84 % Rosetten, vom Typ IgG 14 % Rosetten. Unter direkter Immunfluoreszenz zeigen weniger als 1 % der Lymphozyten Besatz mit Oberflächenimmunglobulinen.

Dermatologische Befunde :

Als klinische Tests der T-Zellaktivität werden folgende Intracutantestungen durchgeführt:
Mumpsantigen D_1-D_2 negativ; Trichophyton D_1- D_2 negativ; Candida albicans D_1 -D_2 negativ; Tuberkulin-Test 1:1ooo negativ.

* wir danken für diese Untersuchung
Herrn Priv. Doz. Dr. Thiel

Verlauf:

Bei Lymphozytenwerten über 3oo ooo/µl kam neben allgemeinen internistischen Maßnahmen der Cardiotonisierung und Ödemausschwemmung die extracorporale veno-venöse Blutbestrahlung zur Anwendung. Mit einer Transitdosis von 15o rd und einer durchschnittlichen Cumulativdosis von 45o rd wurden zwei bis drei Blutvolumina in jeweils zwei Sitzungen bestrahlt. Dabei resultierte ein Zellabfall auf 1oo ooo/µl, jedoch keine Verkleinerung der Milz oder Leber.
Während einer bestrahlungsfreien Phase von zwei Wochen stiegen die Blutlymphozyten mit einer Verdoppelungszeit von zehn Tagen steil an.
Kompressionsbeschwerden von seiten der Oberbauchlymphome und Pleuraergüsse traten klinisch in den Vordergrund; die Pleuraergüsse zeigten bei Punktion die typischen lymphatischen Zellelemente in hoher Konzentration. Eine Oberbauchbestrahlung brachte mäßigen Rückgang der Kompressionsbeschwerden. Zunehmend aber prägten sich die Zeichen der globalen Herzinsuffizienz bei ansteigenden Pleuraergüssen aus. Ein klinisch nicht sogleich erklärbarer Hb-Abfall konnte mit Transfusionen aufgefangen werden. Der Patient verstarb unter den Zeichen einer cardialen Dekompensation.

Autopsie:

Die Autopsie wies eine ausgeprägte Coronarsklerose aller Äste mit Zeichen älterer Infarzierungen nach. An krankheitsspezifischen Zeichen waren in allen Stationen haselnuß- bis maximal walnußgroße Lymphome nachweisbar (iliacal, paraaortal, inguinal, parapankreatisch, paragastrisch und paratracheal, diskreter cervikal und axillär).

Die Mesenterialwurzel und das große Netz waren zu einer tumorösen Platte verbacken. In der Pleura parietalis und im Peritoneum fanden sich deutliche Infiltrationsbeete; ferner waren beide Nieren tumorös durchsetzt. Die Milz wies eine Vergrößerung auf 172o g auf und zeigte ebenfalls ein 'blastomatös'-tumoröses Durchsetzungsmuster einschließlich Kapselinfiltrationen und Infarktzeichen.
Die Leber stellte sich auf das Doppelte (419o g) vergrößert dar und zeigte stecknadelkopfgroße, teilweise konfluierte blastomatöse Infiltrationen.
Histologisch* waren die portalen Dreiecke durch auftreibende Infiltrationen betont; die Sinus wiesen wechselnd dichte lymphatische Infiltrate auf. Die Knochen zeigten keine Osteolysen; das Mark in Sternum, Wirbelkörpern und Femura erschien dunkelrot. Als Nebenbefund stellten sich ein linsengroßes flaches ulcus duodeni postpylorisch mit frischen Blutauflagerungen und mäßige Blutansammlungen im Duodenum dar.

* für die histologische Befundung danken wir Herrn Prof. Dr. Altmann, Würzburg

Fall 2

Alkylans mg/d
Steroid mg/d

Strahlen RAD/d

Milz cm
Leber cm/KM°/o Ly
Lymphkn.
Harnsäure mg°/o

Leukeran 10
Ultralan 40 → 30 → 20 → 10 → Decortin 75 → 150
ECBI 450 rd
250 rd Oberbauchfeld

6 7 10

Pleuraerguß Pleuraerguß

Leuko µl x 10^{-3} ○
Lympho µl x 10^{-3} ●
Granulo µl x 10^{-3} X

500 400 300 200 100
25 20 15 10 5

Infekt/Kompl.
Gamma-Glob g°/o
IgG,A,M mg°/o

IgG 973
IgA 210
IgM 144

Erythro µl x10^{-6} ○
Hb g°/o ●
Retikulo °/oo X

5 4 3 2 1
40 30 20 10
16 14 12 10 8 6 4 2

Transfusion (ml)
Blutungen

je 100ml
Humanalbumin

Thrombo µl x10^{-3} ○

150 100 50

5d 9.78 10.78 11.78

Verdoppelungszeit t

Fall 2

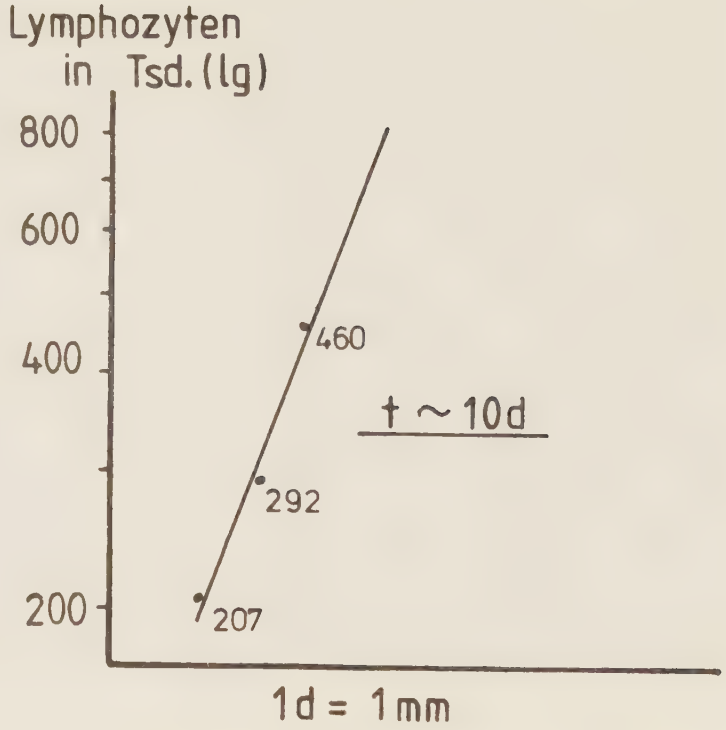

Fall 3

66 Jahre, männlich

Anamnese:

Bei dem 66-jährigen, seit drei Jahren im Ruhestand lebenden Schlosser diagnostizierte man im September 1978 in Augsburg anlässlich einer stationär behandelten Lungenembolie nebenbefundlich eine hämatologische Erkrankung.
In der unspezifischen Vorgeschichte des Patienten fand sich eine Leistenbruchoperation 1939, eine Tonsillektomie 1958, Elektroresektion der Prostata 1974 mit anschließender Inkontinenz, die durch eine weitere urologische Operation behoben wurde. 1967 PE der Mamma, Diagnose Fibrosis mammae virilis ohne Anhalt für Malignität. 1977 Operation einer Harnröhrenstriktur. Der Patient gab an, seit dem Krieg unter einer schweren chronischen asthmatoiden Emphysembronchitis zu leiden. Seit fünf Jahren Tremor beider Hände, der sich bei Aufregung verstärkte.
Seit zwei Monaten beobachtete der Patient vermehrte Müdigkeit, Leistungsinsuffizienz, erhöhte Schweißneigung. Keine haemorrhagische Diathese, kein Juckreiz, keine Lymphknotenschwellung, keine Milzbeschwerden. Sei 'längerer Zeit' habe der Hausarzt erhöhte Leukozytenzahlen bemerkt.

Klinischer Befund:

Bei der Aufnahme reduzierter AZ und EZ. Rektale Temperatur 38,5° . Blaß, kein Ikterus, keine Petechien, keine Hämatome, Lymphknoten axillär und inguinal lediglich bohnengroß. Über der Lunge beiderseits mittelblasige Rasselgeräusche. Herztöne unauffällig , RR 14o/1oo mmHg. Leber handbreit unter dem Rippenbogen palpabel, Milz bis über den Nabel reichend, 22 cm im schrägen Durchmesser unter dem Rippenbogen. Anfangs prätibiale Ödeme.

Radiologische Befunde:

Röntgenaufnahme des Thorax bis auf Kalkeinlagerungen in der Aorta unauffällig. Eine **Milzzielaufnahme** zeigt einen plumpen, verbreiterten Milzschatten, der im Längsdurchmesser ca. 29 cm mißt. Der untere Pol steht gut zwei Qf unterhalb des Beckenkamms. Eine **Nasennebenhöhlenaufnahme** zeigt beiderseits im unteren Recessus eine Trübung mit Spiegelbildung.

EKG:

Das EKG ergibt einen Sinusrhythmus, Linkstyp mit Zeichen der Rechtsbelastung.

Histologie / Cytologie :

Ein Stanzzylinder * aus dem Beckenkamm zeigt diffuse Infiltration des Markraumes durch PAS-negative lymphatische Zellen und weist nur noch stellenweise Blutbildungsherde auf. Auf eine Lymphknotenexstirpation wurde angesichts des schlechten Allgemeinzustandes des Patienten verzichtet.

Laborwerte:

Erythrozyten 2,56 Mio./µl, Hämoglobin 8,5 g%, Thrombozyten um 7o ooo/µl, Leukozyten 79 1oo/µl.
Im Differentialblutbild 6 % Segmentkernige, 94 % lymphatische Zellen, wobei die Hälfte kleine Lymphozyten darstellen, die andere Hälfte größere lymphatische Zellen mit rundem Kern, einem deutlichen Nucleolus und etwas lockerem Chromatingerüst (siehe Abbildung nächste Seite). Unter den humoralen Werten neben einer

* für die histologische Befundung danken wir Herrn Prof. Dr. Burkhardt, München

BKS von 35/9o ein Gesamteiweiß von 5,7 g%; die Elektrophorese 59,o, 4,8, 13,4, 9,5, 13,5 rel.% zeigt leicht erhöhte α_2-Globuline und diskret erniedrigte γ-Globuline. Eisen 1o6 µg%, Kreatinin 1,o, Harnstoff 63,3, Harnsäure nicht erhöht.

Bei ausgeglichenen Elektrolyten beträgt die PZ 1oo %, Transaminasen, γ-GT, AP, ChE, saure Phosphatase und Blutfette sind normal. Postprandiale Blutzucker unter Cortison bis 18o mg%. Im Urin Eiweißopaleszenz, Sediment unauffällig.

An zusätzlichen Untersuchungen finden sich ein erhöhtes Haptoglobin von 317 mg%, direkter und indirekter Coombstest negativ, antinucleäre Antikörper negativ, Waaler-Rose-Test negativ. In der Immunelektrophorese des Serums und des Urins kein Anhalt für ein Paraprotein. Bei der quantitativen Immunglobulinbestimmung stellen sich alle Fraktionen mittelgradig erniedrigt dar: IgA 6o mg%, IgG 682 mg%, IgM 36 mg%.

Die Zytochemie der Lymphozyten zeigt eine negative bis ganz schwach positive saure Phosphatase, Peroxidase negativ, PAS 0 bis schwach positiv, die saure Esterase ist in allen Zellen deutlich granulär-positiv.

Immunologische Marker :

E-Rosetten 5o % * , T-Zellantigen 0 %, in der Fc-Rezeptor-Untersuchung nach Moretta waren 29 % der rosettierenden Zellen IgM-Rezeptor-positiv und 97 % IgG-positiv.
An 6 % fand sich ein C3d- und an 24 % ein C3b-Rezeptor.
Oberflächenimmunglobulin-Besatz war an nativen Zellen nicht nachweisbar.
Diesem Muster nach handelte es sich offenbar bei der Hälfte der Patientenlymphozyten um eine relativ unreife T- γ -Population.

* wir danken für diese Untersuchungen
Herrn Professor Dr. Riethmüller und Herrn Priv. Doz. Dr. Thiel

Verlauf :

Der therapeutische Einsatz von Corticosteroiden, 6o mg Fluocortolon (Ultralan R) wurden täglich verabreicht, bewirkte nach Diagnosestellung einer kleinzelligen lymphatischen Systemerkrankung einen Rückgang der Lymphozytenwerte von 7o ooo/µl auf 4o ooo/µl, jedoch keine Beeinflussung der Splenomegalie, durch die sich (bei kompensierten Thrombozytenwerten) die zunehmende Anämie im Sinne eines Hypersplenie-Effektes erklärte.
Daher wurde eine Milzbestrahlung in siebzehn Sitzungen mit niederen Dosen (je 1o rd), wie sie bei der B-Zell-abhängigen chronischen Lymphadenose wirksam ist, angeschlossen. Wider Erwarten blieb diese Maßnahme jedoch in bezug auf die Milzvergrößerung ohne meßbaren Erfolg und auch die Lymphozytenzahlen stiegen während der Bestrahlung langsam an.
Nach Beendigung des strahlentherapeutischen Versuchs setzte steiler Lymphozytenanstieg mit einer Verdoppelungszeit zwischen zehn und zwanzig (Mittel fünfzehn) Tagen ein. Dabei hielten sich die Erythrozytenwerte im kompensierten Bereich, während die Thrombozyten deutlich absanken; unter den Immunglobulinen war weitere Abnahmetendenz zu verzeichnen.
Nunmehr gelangte eine zytostatische Therapie in Form der COP-Kombination zum Einsatz: 2 mg Vincristinsulfat (Vincristin R) einmalig, 7oo mg Cyclophosphamid (Endoxan R) und 1oo mg Fluocortolon (Ultralan R) über fünf Tage.
Diese Medikation führte zu einem steilen Abfall der Lymphozytenwerte; bereits zehn Tage nach Ende des Zytostatikastoßes begann jedoch neuerlich exponentieller Anstieg mit 4,5 Tagen Verdoppelungszeit.
Während der folgenden drei Monate wurde diese zytostatische Kombinationstherapie in monatlichen Intervallen eingesetzt und es gelang dadurch zwar die Lymphozytenwerte in Bereichen um 5o ooo/µl zu halten; eine wesentliche Beeinflussung der Milzgröße blieb jedoch aus.

Periphere Lymphome blieben im gesamten Krankheitsverlauf (im Gegensatz zu den intraabdominellen autoptischen Befunden) nur diskret in Form einzelner eichelgroßer supraclaviculärer Knoten entwickelt.
Vier Wochen nach dem fünften COP-Stoß trat bei dem Patienten ein Abszeß am rechten Unterarm auf, der chirurgisch revidiert werden mußte; es setzten anhaltende subfebrile Temperaturen ein, gleichzeitig stiegen die Leukozyten steil mit einer Verdoppelungszeit von neun Tagen an. Deutliche Zeichen einer Pneumonie traten hinzu; bei progredienter Verschlechterung des Befindens und Zunahme vor allem der Leukozytose- und Anämietendenz wurde der Patient trotz hochdosierter Antibiotikagabe, broncholytischer und cardiotonischer Behandlung, Gammaglobulinsubstitution und einem letzten zytostatischen Therapieversuch mit 2 mg Vincristinsulfat (Vincristin ^{R}) und 5oo mg Cyclophosphamid (Endoxan ^{R}) zunehmend kachektisch und verstarb sieben Monate nach Diagnosestellung cerebral eingetrübt unter den Zeichen eines Herz-Kreislauf-Versagens.

Autopsie :

Neben den Zeichen einer konfluierenden Bronchopneumonie der gesamten linken Lunge fand sich eine gigantisch vergrößerte Milz (26oo g) mit Hinweisen auf mehrere abgelaufene Infarkte.
Die parailiacalen, paraaortalen, parapankreatischen, paragastrischen und periportalen Lymphknoten stellten sich als traubenartig miteinander verbackene Pakete dar. Einzelne Lymphknoten am Lungenhilus, paratracheal und supraclaviculär besaßen Pflaumengröße.
Die Leber zeigte eine kleinknotige Durchsetzung mit hirsekornartigen, kokardenförmig konfluierenden Infiltraten. Am untersuchten Knochen fanden sich keine Osteolysen; das Mark in Femura, Sternum und Wirbelkörpern war dunkelrot.

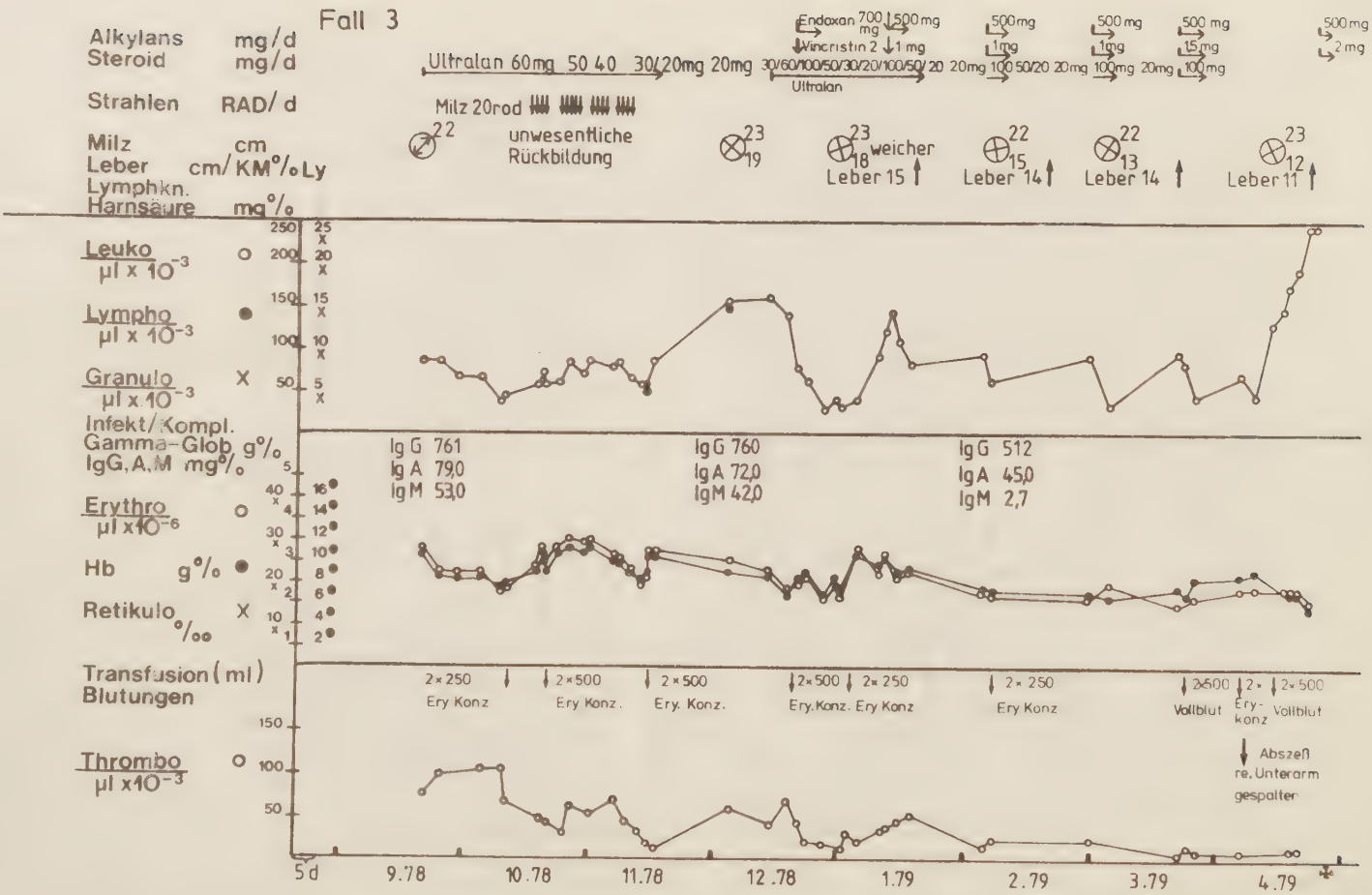
Fall 3
Alkylans mg/d
Steroid mg/d
Strahlen RAD/d
Milz cm
Leber cm/KM%Ly
Lymphkn.
Harnsäure mg%
Ultralan 60mg 50 40 30/20mg 20mg
Endoxan 700 mg 500 mg
Vincristin 2 1 mg
30/60/100/50/30/20/100/50/20 20mg 100 50/20 20mg 100mg 20mg 100mg
Ultralan
500mg 1mg
500 mg 1mg
500 mg 1,5mg
500mg 2 mg
Milz 20rod
22
unwesentliche Rückbildung
23 19
23 18 weicher Leber 15
22 15 Leber 14
22 13 Leber 14
23 12 Leber 11
Leuko µl x 10⁻³
Lympho µl x 10⁻³
Granulo µl x 10⁻³
Infekt/Kompl.
Gamma-Glob g%
IgG,A,M mg%
IgG 761 IgA 79,0 IgM 53,0
IgG 760 IgA 72,0 IgM 42,0
IgG 512 IgA 45,0 IgM 2,7
Erythro µl x10⁻⁶
Hb g%
Retikulo ‰
Transfusion (ml)
Blutungen
2×250 Ery Konz
2×500 Ery Konz.
2×500 Ery. Konz.
2×500 Ery.Konz.
2×250 Ery Konz
2×250 Ery Konz
2×500 Vollblut
2× Ery-konz
2×500 Vollblut
Abszeß re. Unterarm gespalten
Thrombo µl x10⁻³
5d
9.78
10.78
11.78
12.78
1.79
2.79
3.79
4.79

Verdoppelungszeit t

Fall 3

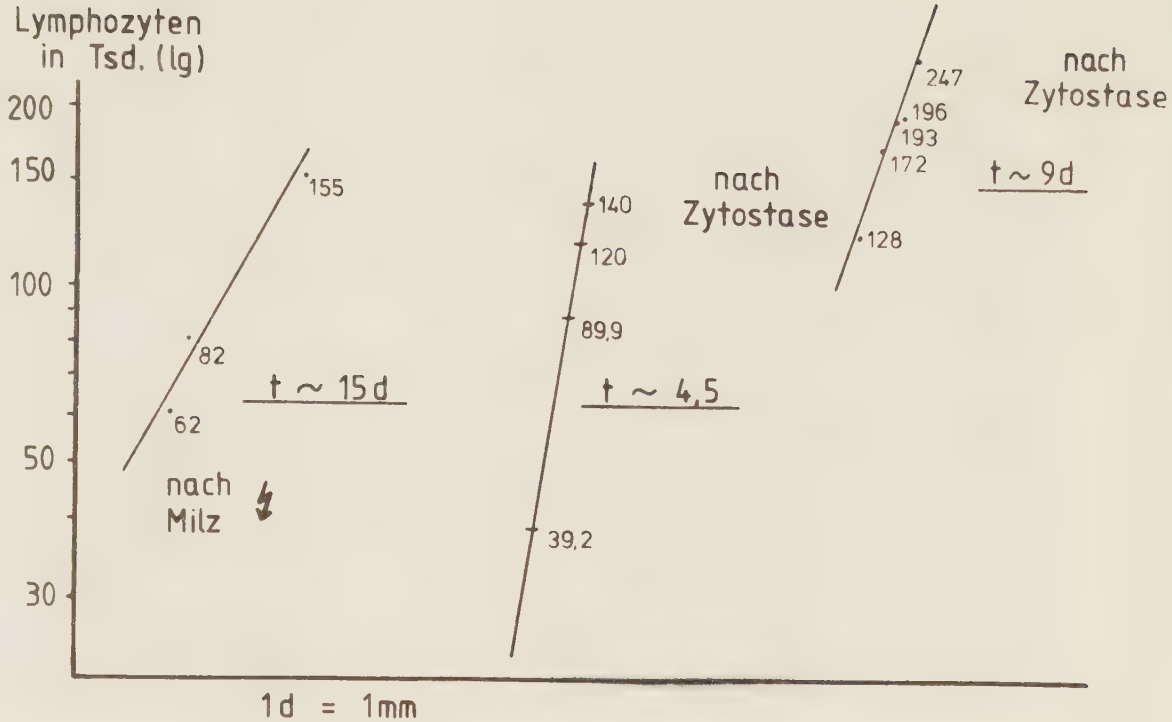

Fall 4

53 Jahre, männlich

Anamnese :

Der 53-jährige Handelsvertreter berichtete, bis auf eine Granatsplitterverletzung im Bereich beider Kniee aus dem Krieg nie ernsthaft erkrankt gewesen zu sein.
Nach einem fieberhaften grippalen Infekt im März 1978 erholte sich der Patient nicht mehr recht, fühlte sich ständig schlapp und begann unter Nachtschweiß zu leiden. Zunehmende Leistungsinsuffizienz und Belastungsdispnoe führten ihn Ende Juni 1978 zum Hausarzt, der ihn sofort in das Stadtkrankenhaus Schwabach einwies. Nachdem dort eine T-Lymphadenose diagnostiziert wurde, erfolgte am 21. Juni 1978 zur Weiterbehandlung die Verlegung an das Städtische Krankenhaus München-Schwabing.

Klinischer Befund :

Der 1,82 m große, 78 kg schwere Patient zeigte sich in stark reduziertem Allgemeinzustand bei strohiger Blässe des Integuments ohne Effloreszenzen. Im Vordergrund des Befundes stand ein aufgetriebenes Abdomen ohne sicher nachweisbaren Ascites. Die stark konsistenzvermehrte und druckdolente Leber erstreckte sich perkutatorisch 23 cm unter den Rippenbogen, die Milz reichte bis zum Beckenkamm und stand 17 cm unter dem Rippenbogen. An Lymphomen waren rechts cervikal zwei bohnengroße weiche Knötchen palpabel, axillär rechts ein eichelgroßer, links zwei eichelgroße, inguinal rechts drei bohnengroße, links Zustand nach Operation, leicht fistelnd. Herz- und Kreislaufverhältnisse waren kompensiert.

Radiologische Befunde :

Die **Röntgenaufnahme des Thorax** erbringt keinen Beleg für Hiluslymphome oder Mediastinalverbreiterung. In beiden Unterfeldern finden sich peribronchiale Indurationen.

Histologie / Cytologie :

Das **Sternalmark** * ist dicht von lymphozytoiden Zellen unterschiedlicher Größe infiltriert, die sich von typischen Lymphozyten durch etwas weniger dichtes Chromatin und zum Teil gebuchtete Kerne bei basophilem Plasma mit feiner Granulation unterscheiden.
Ein **Lymphknoten** ** (Kiel Nr. R3o38/78) aus der linken Leiste zeigt eine weitgehend zerstörte Struktur, jedoch kommen immer noch kleine, regressiv umgewandelte oder wenig aktive Keimzentren vor. Man sieht auch ein großes Nest von T-assoziierten Plasmazellen. Die Hauptmasse des lymphatischen Gewebes, vor allem die T-Regionen, sind infiltriert von kleinen lymphoiden Rundzellen, die von zahlreichen mittelgroßen blastenartigen Zellen mit geringer Basophilie durchsetzt sind. Die Vakuolen sind ausgesprochen vermehrt und zeigen eine starke Durchwanderung von Lymphozyten.

Laborwerte :

Bei der Aufnahme findet man Erythrozyten 3,19 Mio./µl, Hämoglobin 8,1 g %, Thrombozyten 19 ooo/µl und Leukozyten 7oo ooo/µl. Im Differentialblutbild 5 % Segmentkernige, 2 % Stabkernige und 93 % Lymphozyten mit deutlich gyriformer Strukturierung und bei etwa der Hälfte der Zellen zentrale Nucleolen (siehe Abbildung nächste Seite). Unter den übrigen Werten findet sich eine pathologische Erhöhung der CT auf 34 U/l, der PT auf 41 U/l, der γ-GT auf 274 U/l, der AP auf 548 U/l, der LDH auf 1o5o U/l und des Bilirubins auf 1,7 g%.

* und ** für die histologische Befundung danken wir
Herrn Prof. Dr. Lennert, Kiel

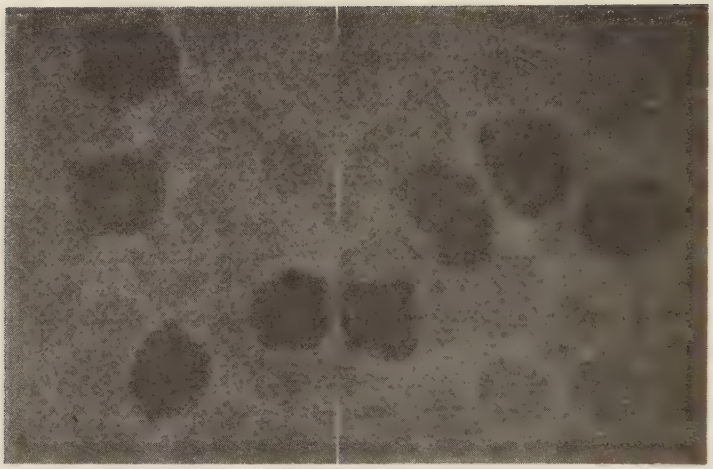

Die Nieren- und Elektrolytwerte liegen im Normbereich.
Die Elektrophorese enthält mit 17,1 rel. % einen normalen γ-Globulinanteil. Die quantitative Immunglobulinbestimmung zeigt IgA mit 95 mg%, IgG mit 15oo mg% und IgM mit 178 mg% im Normbereich. Die Immunelektrophorese * zeigt bei mehreren Kontrollen mit zunehmender Sicherheit ein IgG-kappa-Paraprotein sowie im Urin eine minimale mikromolekulare Bence-Jones-kappa-Proteinurie. Breit angelegte serologische Titer erbringen keinen positiven Nachweis.
Die Zytochemie der Lymphozyten ** zeigt eine paranucleäre saure Esterase und saure Phosphatase von ausgeprägter Positivität, Peroxidase- und PAS-Reaktion fallen negativ aus.

* für die Untersuchung danken wir Herrn Prof. Dr. Fateh, München
** für die Untersuchung danken wir Herrn Prof. Dr. Huhn, München

Immunologische Marker :

Die immunologische Analyse * erbringt 75 % rosettenbildende Zellen mit Schaferythrozyten (SRBC), mit Anti-Thymozyten-Globulin (ATG) nach der Peroxidase- ^{125}Jod-Methode werden 98 % der Zellen markiert.
94 % der Lymphczyten bilden Rosetten mit Erythrozyten-Antikörpern vom Typ IgM und 19 % mit Antikörpern vom Typ IgG. 17 % der Lymphozyten bilden C3d-Rosetten, 43 % C3b-Rosetten.
Oberflächenimmunglobine (SmIg) sind unter direkter Immunfluoreszenz auf 7 % der Lymphozyten nachweisbar.

Dermatologische Befunde :

Die Kutantestung gegenüber Mumps und Candida fällt negativ aus, Trichophytin und Tuberkulin werden jedoch in einer Stärke von 1:1ooo positiv beantwortet. **

* für die Untersuchung danken wir Herrn Priv. Doz. Dr. Thiel

** für die Untersuchung danken wir Herrn Prof. Dr. Bandmann

Verlauf :

Bei einer Leukozytose von 8oo ooo/µl wurde zunächst die veno-venöse extracorporale Blutbestrahlung in insgesamt fünf Sitzungen mit einer Transitdosis von 15o rd auf jeweils zwei bis drei Blutvolumina eingesetzt.
Hierunter kam es zu einer Halbierung der Leukozytenwerte, jedoch keiner wesentlichen Milzverkleinerung (während der Bestrahlung sogar vorübergehende Größenzunahme im Sinne einer "Hyperkapnie" der Milz).
Eine anschließende Milzbestrahlung in elf Sitzungen mit je 2o rd induzierte einen weiteren Rückgang der Lymphozytenzahlen auf 15o ooo/µl bei nur geringem Rückgang der Splenomegalie.
In diesem erniedrigten Bereich bewegten sich die Leukozytenzahlen auch ohne Erhaltungstherapie während der folgenden zehn Monate.
Auf die lymphozytensenkende Initialtherapie stiegen auch die Erythrozytenwerte in den Normalbereich, lediglich die Thrombozyten blieben im gesamten Verlauf stark erniedrigt.
Bei dem weitgehend beschwerdefreien Patienten war so nur der Milztumor belastend; daher wurde er insgesamt dreimal Bestrahlungsserien unterzogen (7o, 11o und 14o rd Gesamtdosis), die allerdings nur geringen Effekt zeigten.
Eine gewisse Progredienz der Erkrankung zeichnete sich dreizehn Monate nach Diagnosestellung mit jetzt protrahiertem Anstieg der Lymphozyten (Verdoppelungszeit um 27 Tage) und parallel zunehmender Anämisierung ab.
Unter den Immunglobulinwerten war im gesamten Verlauf lediglich ein Rückgang der (nicht-paraproteinämischen) IgM-Fraktion als konstante Tendenz außerhalb des Streubereichs von Einzelbestimmungen zu verzeichnen, wogegen das IgA-Paraprotein konstant blieb.

Eine verstärkte Infektneigung fiel im Verlauf nicht auf. Außerhalb unserer Observanz erlitt der Patient eine akute, fieberhafte, von Diarrhö begleitete Erkrankung unklarer Genese und verstarb in einem irreversiblen Kreislaufschock.

Autopsie :

Da die Angehörigen ihr Einverständnis zur Sektion verweigerten, bleibt die letztendliche Todesursache ungeklärt.

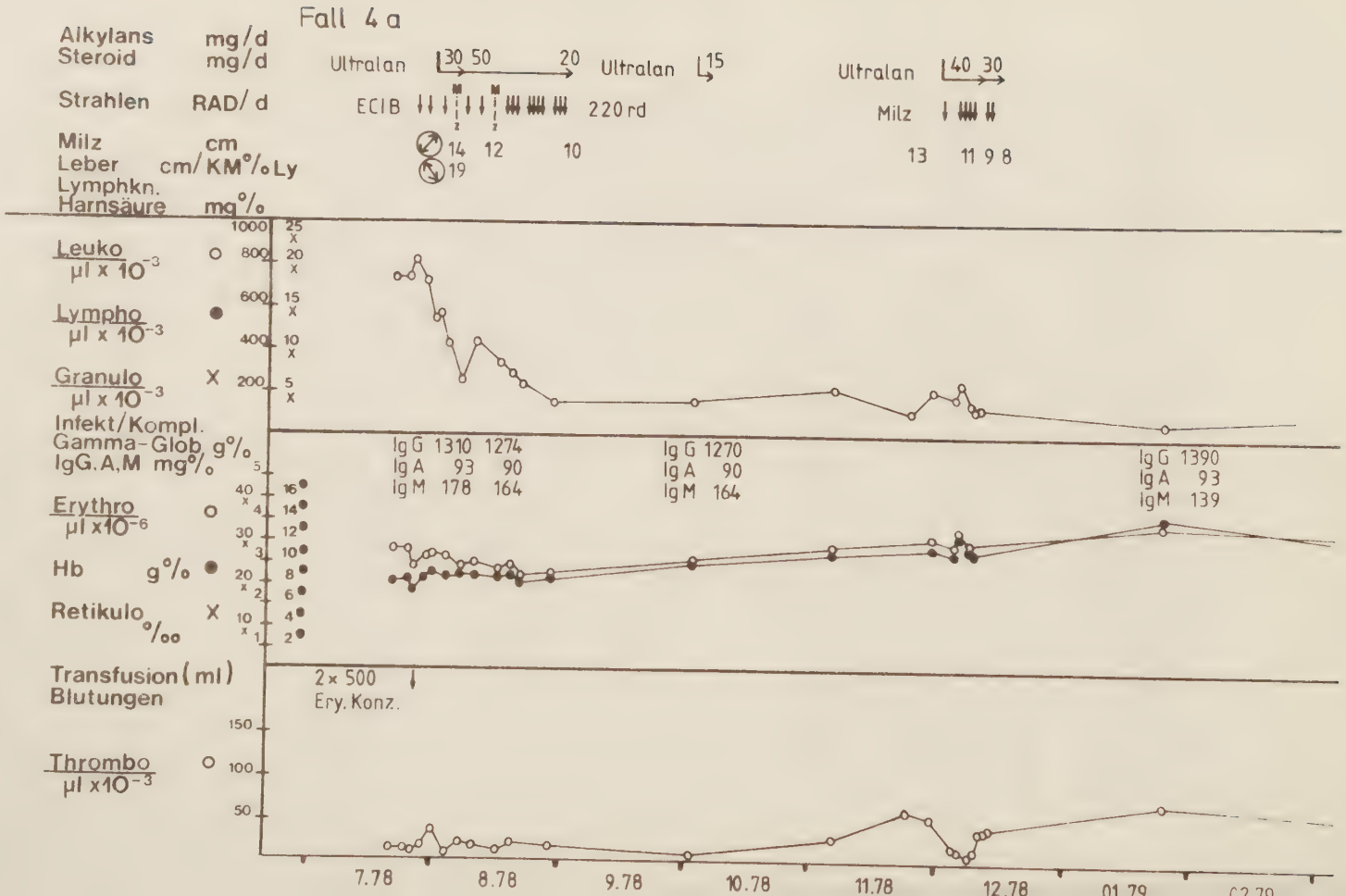
Fall 4 a
Alkylans mg/d
Steroid mg/d
Strahlen RAD/d
Milz cm
Leber cm/KM°/o Ly
Lymphkn.
Harnsäure mg°/o
Ultralan 30 50 20
Ultralan 15
Ultralan 40 30
ECIB
220 rd
Milz
14 12 10
19
13 11 9 8
Leuko µl x 10⁻³
Lympho µl x 10⁻³
Granulo µl x 10⁻³
Infekt/Kompl.
Gamma-Glob g°/o
IgG.A.M mg°/o
Erythro µl x10⁻⁶
Hb g°/o
Retikulo °/oo
IgG 1310 1274
IgA 93 90
IgM 178 164
IgG 1270
IgA 90
IgM 164
IgG 1390
IgA 93
IgM 139
Transfusion (ml)
Blutungen
2 x 500
Ery. Konz.
Thrombo µl x10⁻³
7.78
8.78
9.78
10.78
11.78
12.78
01.79
02.79

Fall 4 b

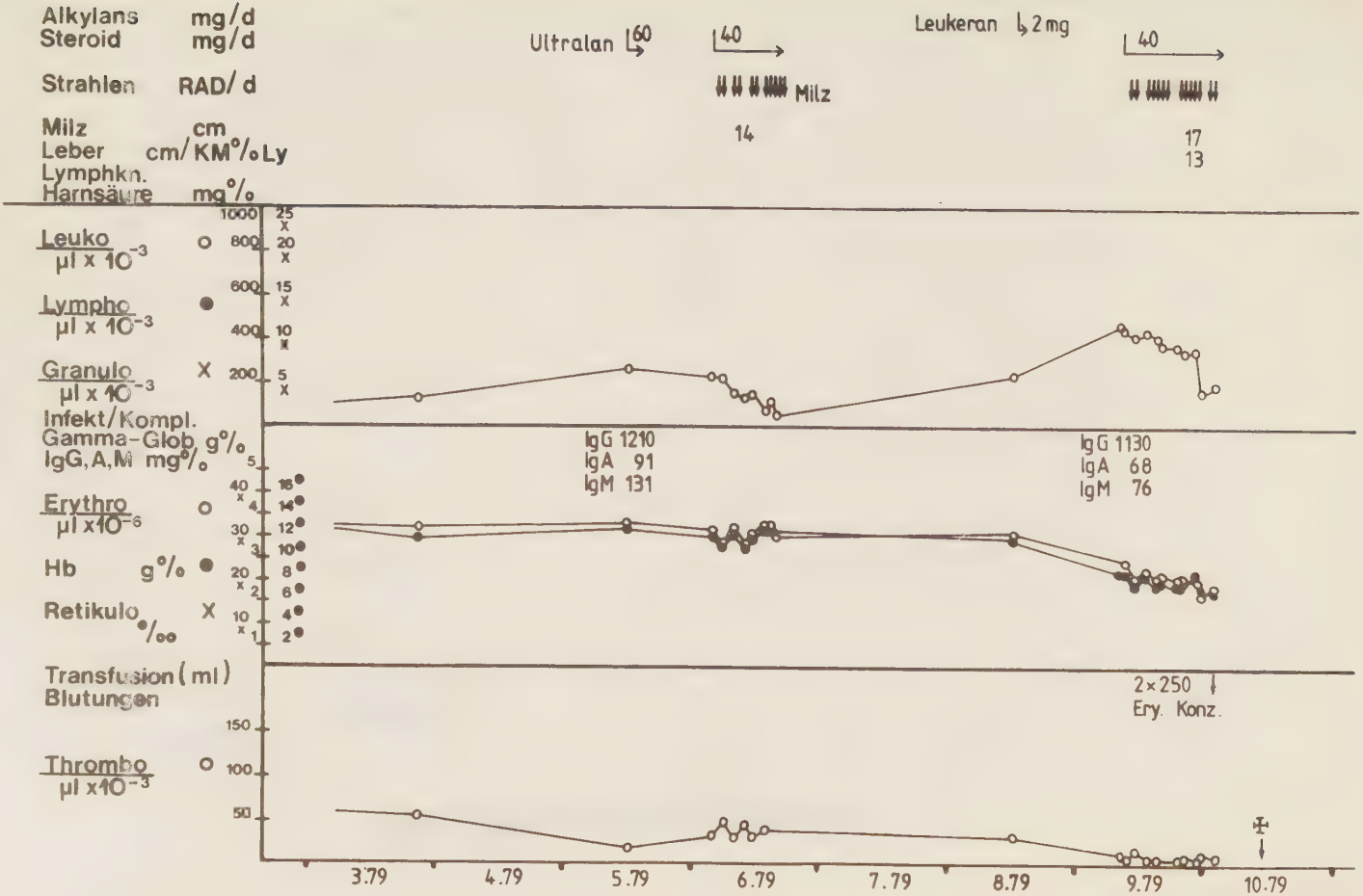
Alkylans mg/d
Steroid mg/d
Strahlen RAD/d
Milz cm
Leber cm/KM%Ly
Lymphkn.
Harnsäure mg%
Ultralan 60
40
Milz
14
Leukeran 2 mg
40
17
13
Leuko µl x 10⁻³
Lympho µl x 10⁻³
Granulo µl x 10⁻³
Infekt/Kompl.
Gamma-Glob g%
IgG,A,M mg%
Erythro µl x10⁻⁶
Hb g%
Retikulo ‰
Transfusion (ml)
Blutungen
Thrombo µl x10⁻³
IgG 1210
IgA 91
IgM 131
IgG 1130
IgA 68
IgM 76
2×250
Ery. Konz.
3.79
4.79
5.79
6.79
7.79
8.79
9.79
10.79

Verdoppelungszeit t

Fall 4

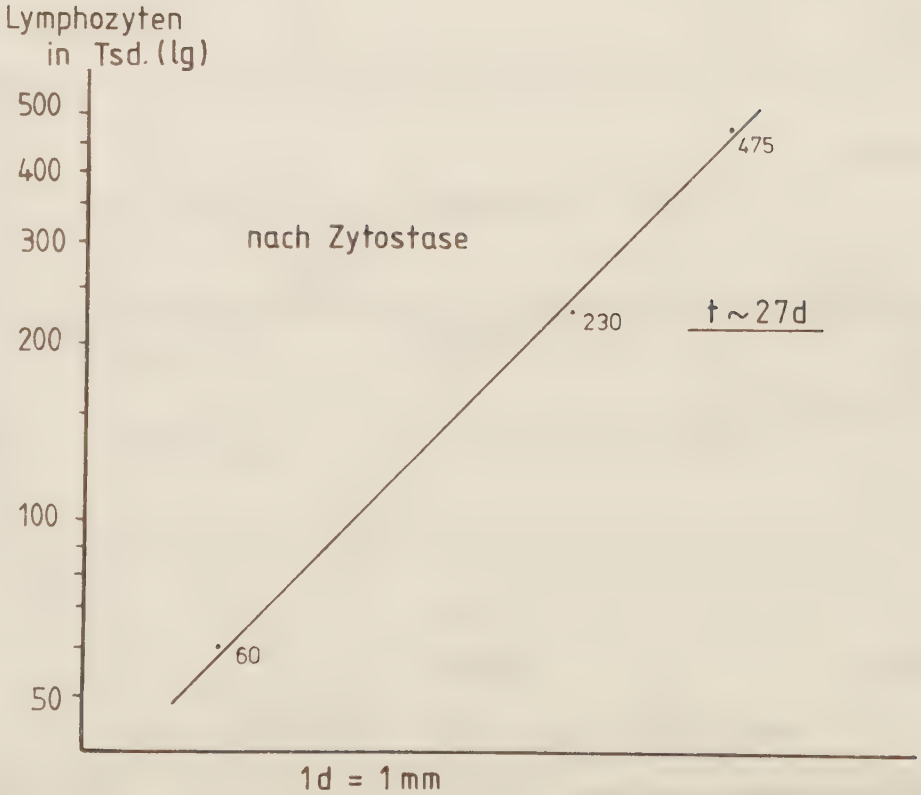

Fall 5

79 Jahre, weiblich

Anamnese:

Die Erkrankung der 79-jährigen Rentnerin begann im Juni 1979 mit stark juckendem Hautausschlag. Dieser stellte sich als papulöses Exanthem am Stamm und an den Extremitäten dar, welches unter dermatologischer Behandlung keine Besserung zeigte.
Seit dieser Zeit klagte die Patientin auch über häufig auftretenden Schnupfen, jedoch ohne Bronchitis oder Husten.

Im Januar 1980 begann ein pelziges Gefühl im Bereich des Schädels aufzutreten. Es ging vom Hinterkopf aus und war mit Wärmegefühl, Jucken und starkem Haarausfall verbunden. An der rechten Halsseite bemerkte sie ein kleines 'Knötchen', das nicht schmerzte. Bei einer Laboruntersuchung fiel eine erhöhte Leukozytenzahl auf, weswegen die stationäre Aufnahme erfolgte.

Klinischer Befund:

Die 1,49 m große, 49 kg schwere Patientin erschien in sehr gutem AZ und EZ. Multiple Kratzwunden am Stamm und an den Extremitäten. Papulöses Exanthem im gesamten Hautbereich. Rechts supraclaviculär und rechts nuchal mehrere kleine indolente Lymphome. Keine Halsvenenstauung. Cor und Pulmo perkutatorisch und auskultatorisch altersentsprechend. RR 140/80 mmHg, Puls 80/min.
Bauchdecken weich, Leber und Milz nicht vergrößert, keine Resistenzen, Nierenlager beiderseits frei.

Radiologische Befunde :

Die **Röntgenaufnahme des Thorax** zeigt einen unauffälligen, altersentsprechenden Herz-Lungenbefund.
Eine **Milzaufnahme** ergibt keinen Anhalt für eine Splenomegalie. Auch die **Nasennebenhöhlen** sind röntgenologisch ohne pathologischen Befund.

Sonographie :

Eine abdominelle Sonographie zeigt normale Strukturen und Größenverhältnisse von Leber, Milz, Gallenblase und Pankreas und keinen Anhalt für Lymphknotenschwellungen in diesem Bereich.

Elektrokardiogramm :

Das EKG erbringt einen unauffälligen Erregungsablauf.

Histologie / Cytologie :

Das histologische Bild * des **Lymphknotens** (Kiel Nr.R 257/8o) wird von kleinen, dichtkernigen lymphatischen Elementen beherrscht. Auffallend ist eine starke Vaskularisation der Infiltrate mit gesteigerter Rezirkulation.
Ein **Knochenmarkspunktat** enthält Material von normaler Zelldichte, wobei sich etwa zur Hälfte lymphatische Zellen finden, bei denen es sich um kleine bis mittelgroße Formen handelt, die relativ häufig einen gefurchten Kern aufweisen.

Laborwerte :

Unter den Laborwerten findet man Erythrozyten 4,76 Mio/µl, Hämoglobin 15,8 g%, Thrombozyten 6o ooo/µl, Leukozyten 28 7oo/µl; im Differentialblutbild 1 % Stabkernige, 6 % Segmentkernige, 2 % Basophile, 1 % Monozyten und 9o % Lymphozyten mit zum Teil gefurchten

* für die Untersuchung danken wir
Herrn Professor Dr. Lennert, Kiel

Kernen (siehe Abbildung).

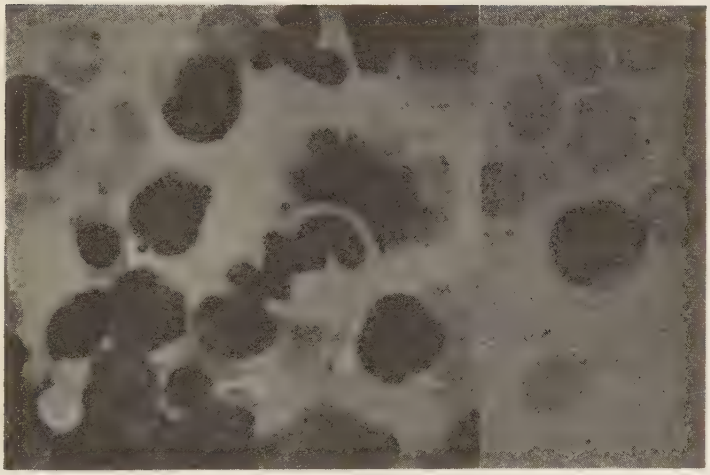

Unter den humoralen Werten neben einer BKS von 9/25 ein Gesamteiweiß von 7,4 g%; die Verteilung der Einzelfraktionen ist unauffällig, ebenso liegen die quantitativen Immunglobuline im Normbereich. Harnpflichtige Substanzen, Harnsäure, Transaminasen, γ-GT, Cholinesterase, GluDH, alkalische Phosphatase, Cholesterin, Triglyceride, Bilirubin, Eisen, Kupfer und Blutzucker sowie der Urinstatus sind unauffällig. Lediglich die Amylasen sind mit 411 U/l und die LDH mit 383 U/l erhöht.

Die Zytochemie der Lymphozyten zeigt eine stark positive saure Phosphatase, in der PAS-Färbung sind 96 % der Zellen stark schollig positiv mit einem Score von 236; die α-Naphtylacetat-Esterase ist perincleär feingranulär stark markiert.

Immunologische Marker :

Eine immunologische Lymphozytendifferenzierung * ergibt :
E-Rosetten 4°C 45 %, E-Rosetten 37°C 44 %, AET-Rosetten 4°C 63 %, E_{ox} A-Rosetten o,5 %, E_{mouse} Rosetten 1o %. Auf 1oo % der Zellen findet man T-Zellantigen, Prä-T-Antigen und ALL-Antigen sind negativ.
Oberflächenimmunfluoreszenz mit IgG zeigen 1 % der Lymphozyten, mit IgA 1 %, mit IgM 1 %, mit Kappa 2 %, mit Lambda 0 %, mit Polyvalentem Ig 2 %.

Dermatologischer Befund :

Eine dermatologische Untersuchung * *der Patientin zeigt vorwiegend an den Extremitäten, aber auch im Gesicht und am Stamm disseminierte, relativ große Papeln, teilweise mit Schuppung. Eine Probeexcision von einer Hautstelle am Arm zeigt histologisch Infiltrationen aus Lymphozyten und histiozytoiden Elementen in die Epidermis.
Eine Probeexcision aus der Kopfhaut erbringt im oberen Corium schüttere, perivasculär orientierte zellige Infiltrate aus Zellen mit sehr polymorphen Kernen und stellenweise noch sichtbarem hellen Zytoplasma. Die Zellkerne sind chromatindicht und rund bis ovoid.
Man sieht Kernteilungsfiguren, Kern- und Plasmaatypien in Form von bizarr konfigurierten Zellkernen und stellenweisen perinukleären kleinen vacuoligen Hohlräumen. Diese Infiltrate finden sich stark ausgeprägt perifollikulär im mittleren und tiefen Corium.

* für die Untersuchung danken wir
Herrn Priv. Doz. Dr. Thiel
** für die Untersuchung danken wir
Herrn Prof. Dr. Bandmann

Verlauf :

Der Krankheitsverlauf war vorwiegend durch die das gesamte Integument einnehmende Erythrodermie bestimmt, während die lymphatischen Organe keine Progredienz aufwiesen, die Blutlymphozytenzahlen im niedrig-leukämischen Bereich (um 2o ooo/µl) und die Erythrozyten- und Thrombozytenwerte kompensiert blieben.
Mittelhohe Steroiddosen schienen zeitweise geeignet, die Hauterscheinungen zu dämpfen. Auf einen im Mai 198o durchgeführten Therapieversuch mit UVA-Bestrahlungen reagierte die Patientin bereits bei kleinsten Dosen UVA mit einer sehr starken Hautrötung, so daß diese Therapie wieder verlassen wurde.
Fünf Monate nach Diagnosestellung waren jedoch die Effloreszenzen am Rumpf und der Gesichtshaut derart exazerbiert, daß in der Zeit von Mitte Juni bis Mitte Juli eine konventionelle Oberflächenbestrahlung mit γ -Strahlen durchgeführt werden mußte. Bei dieser Ganzkörperbestrahlung wurden in zwanzig Sitzungen dorsal und ventral jeweils 1ooo ROD appliziert. Dabei kam es zu einer deutlichen Besserung des Juckreizes, auch die Hautrötung ging zurück.
Unter einer zweimalig täglichen Anwendung von Betamethason (Celestan^{R}V Creme mite) extern und 25 mg Prednisolon (Decortin^{R}-H) per os konnte die Patientin relativ beschwerdefrei einen Monat zu Hause verbringen.
Als neuerliche Hautprogredienz belastend wurde, entschloß man sich zu Methotrexatgaben (Methotrexat^{R}) von zweimal je 15 mg in zehntägigem Abstand. Bereits nach der ersten Injektion kam es zu einem merklichen Lymphozytenanstieg, der nach der zweiten Applikation eine bisher nicht beobachtete Steilheit mit einer Verdoppelungszeit von fünf Tagen aufwies. Komplementär dazu fielen die Thrombozyten steil auf 3ooo/µl ab, bei der Patientin entwickelten sich petechiale Blutungen und Hämatome, sie wurde zunehmend bettlägerig und ihr AZ verschlechterte sich deutlich.
Sie verstarb im September 198o, neun Monate nach Diagnosestellung, unter den Zeichen eines protrahierten Herz-Kreislaufversagens als Folge einer akuten gastrointestinalen Blutung.

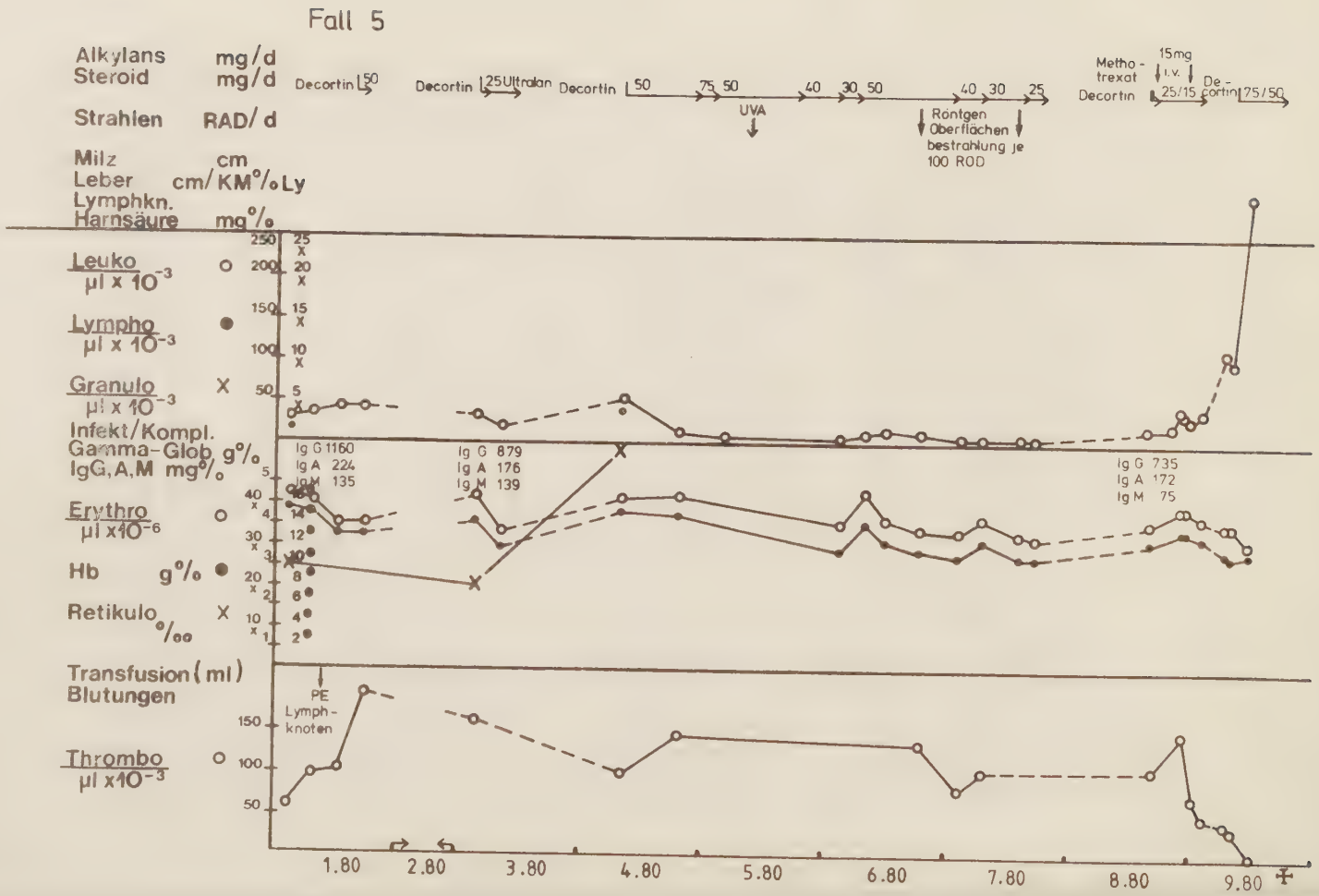
Fall 5
Alkylans mg/d
Steroid mg/d
Strahlen RAD/d
Milz cm
Leber cm/KM°/o Ly
Lymphkn.
Harnsäure mg°/o
Decortin 50
Decortin 25 Ultralan
Decortin 50 75 50 40 30 50 40 30 25
UVA
Röntgen Oberflächen bestrahlung je 100 ROD
Metho-trexat 15mg i.v.
Decortin 25/15
De-cortin 75/50
Leuko µl x 10⁻³
Lympho µl x 10⁻³
Granulo µl x 10⁻³
Infekt/Kompl.
Gamma-Glob g°/o
IgG,A,M mg°/o
Ig G 1160
Ig A 224
Ig M 135
Ig G 879
Ig A 176
Ig M 139
Ig G 735
Ig A 172
Ig M 75
Erythro µl x10⁻⁶
Hb g°/o
Retikulo °/oo
Transfusion (ml)
Blutungen
PE
Lymph-knoten
Thrombo µl x10⁻³
1.80
2.80
3.80
4.80
5.80
6.80
7.80
8.80
9.80

Verdoppelungszeit t

Fall 5

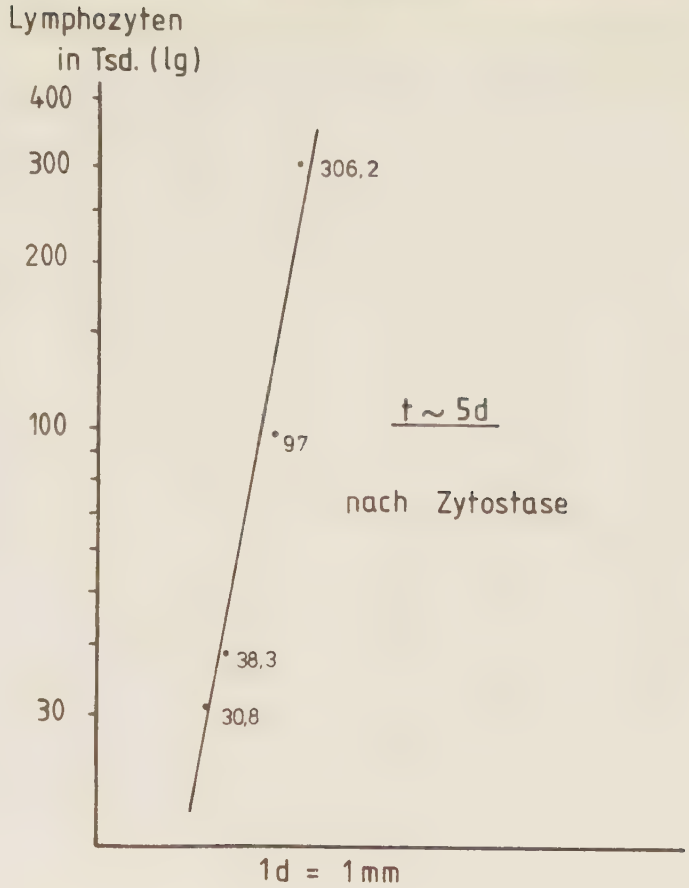

C ZUSAMMENFASSENDE DARSTELLUNG DER CHARAKTERISTIKA DER UNTERSUCHTEN T-LYMPHADENOSEN

Das **Alter** bei Diagnosestellung reicht von 58 bis 79 Jahre mit einem Mittelwert bei 65 Jahren.
Die **Geschlechtsverteilung** zeigt bei der gringen Fallzahl ein starkes Überwiegen männlicher Erkrankungsfälle (4:1).
Vorerkrankungen bestehen weder in Form familiärer Belastungen noch in der subjektiven Anamnese in auffälliger Art.
Expositionen sind nicht eindeutig ersichtlich; jedoch bleibt festzuhalten, daß die Patienten 2 und 3 bis kurz vor der Erkrankung als Schmied und Schlosser aktiv in der Metallverarbeitung tätig waren und Patient 4 als Handelsvertreter Umgang mit verschiedenen Lacken hatte. Auch die Arbeit des Gärtners (Patient 1) war nicht frei von berufsspezifischen chemischen Expositionen.
Zu einer möglichen **Epidemiologie** der Erkrankung fällt auf, daß kein Patient aus ländlicher Region stammt; vielmehr waren alle in industriellen Ballungsräumen ansässig: Zwei Patienten um Augsburg, ein Patient um Nürnberg, ein Patient in München und ein Patient in Passau.
Die **anamnestische Latenz** ist kurz; sie schwankt zwischen 4 und 6 Monaten.
Als **Erstsymptome** zeigten vier der fünf Patienten rasch zunehmende Ermüdbarkeit, Leistungsinsuffizienz und starke Nachtschweißneigung. Bei vier von fünf führte auffallende Infektneigung im Bereich der oberen Atemwege auf Umwegen zur Diagnosestellung. Hauteffloreszenzen waren bei zwei von fünf Patienten als Erstphänomen aufgetreten.
Der **klinische Befund** wies nur bei drei von fünf Patienten eine sichere und hier auch relativ diskrete Lymphknotenvergrößerung in ein bis zwei Regionen auf.
Die Thoraxaufnahmen zeigten bei keinem Patienten Hiluslymphome.
Im Gegensatz zur geringen peripheren Lymphadenopathie fand sich

autoptisch bei Patient 2 eine diffuse Durchsetzung des Mesenteriums mit kleinen bis mittelgroßen Lymphomen. Die Milz war demgegenüber in vier von fünf Fällen bereits klinisch vergrößert, wobei zwei Patienten (3 und 4) mit extremer Splenomegalie zur Diagnose kamen. Zu vier Fünftel bestanden leichte Anämiezeichen; Blutungsneigung fiel jedoch nicht auf.

Hauteffloreszenzen bestanden bei zwei von fünf Patienten in Form einer diffusen Erythrodermie mit starkem Pruritus, bei Patient 1 mit Betonung der unteren Extremität, bei Patient 5 mit Gesicht - Stamm-Prädilektion.

Organbefall ließ sich im Sinne eines Stadiums IV der Ann-Arbor-Klassifikation für alle Patienten in der Knochenmarkszytologie und/ oder Histologie belegen.

Nur ein Patient (2) konnte einer autoptischen Analyse unterzogen werden. Hierbei wies die Leber eine diffuse intrasinusoidale Infiltration auf; beim gleichen Patienten waren tumoröse Niereninfiltrate sowie invasive Auflagerungen auf Pleura, Pericard und Peritoneum festzustellen.

Die histologische Untersuchung der Erythrodermien war nur in einem der beiden Fälle (Patient 5) als gesichert lymphatisch-spezifisch einzustufen.

Auffällige Laborbefunde : In allen Fällen wurde eine deutliche **Leukozytose** zwischen 3o ooo und 7oo ooo/µl mit einem Mittelwert von 3oo ooo/µl beobachtet.

Diese war zu 93 % durch mononucleäre lymphatische Zellen bedingt. Schon die sorgfältige Ausstrichmorphologie zeigte Besonderheiten dieser Elemente: Unregelmäßige Kernkonfiguration, häufige Kerneinbuchtungen und Furchungen sowie inkonstant ausgeprägte Nucleolen ließen diese Zellen von den Elementen der B-Lymphadenose unterscheiden.

Die **Cytochemie** stellte in allen Fällen eine positive Reaktion in der sauren Phosphatase (ohne Tartrat) und eine feingranuläre perinucleäre Reaktion der sauren Esterase dar.

Die PAS-Reaktion fiel in vier von fünf Fällen negativ aus, ergab jedoch im Fall 5 einen granulär-scholligen Niederschlag.
Mit **immunologischen Zellmarkern** waren die Lymphozyten spezifisch zu charakterisieren :

Tabelle hierzu siehe nächste Seite

Die **Erythrozytenwerte** waren nur in einem Fall stark abgesunken (bei Patient 4 auf 8g% Hb), während in den anderen Fällen anfangs nur eine leichte hypochrome Anämie bestand.
Die **Thrombozytenwerte** waren bei den Patienten mit der ausgeprägten Anämie ebenfalls stark, bei den übrigen Patienten mittelgradig erniedrigt (5o-8o ooo/µl).
Die **Immunglobulinwerte** in ihren Subfraktionen für IgG, IgA und IgM lagen bei 4 von 5 Patienten initial im Normbereich, wobei sich für Patient 2 IgG im unteren Normbereich bewegte. Bei Patient 3 bestand demgegenüber eine Verminderung unter die Normgrenze in allen drei Klassen.
Besondere Beachtung verdient hier der Nachweis eines monoklonalen IgG vom Leichtkettentyp kappa.
Hinsichtlich der übrigen Laborparameter wie Transaminasen, Elektrolyten und Nierenfunktionswerten fielen keine spezifischen Besonderheiten auf.
In der **Histologie** entnommener Lymphknoten imponierte häufig eine starke epitheloide Venolenhyperplasie. Das Gewebe war diffus von polymorphen Lymphozyten infiltriert; es bestanden im Gegensatz zur B-CLL keine pseudofollikulären Strukturen.
Inkonstant (Fall 1 und 4) waren noch einige Keimzentren erhalten. Im Fall 4 traten vermehrt Plasmazellen in der T-Region auf (T-assoziierte Plasmazellen).
In feinhistologischer Zellanalyse überwogen kleine lymphatische Zellen mit 'krauser' Chromatinstruktur; Kerneinbuchtungen im Sinne von 'convoluted' Zellen bzw. 'gyriformer' Kernkonfiguration fiel besonders bei der mittelgroßen Zellpopulation auf.

Patient	1	2	3	4	5
Morphologie der Lymphozyten	gyriform und Nucleolen	gyriform	Nucleolen	gyriform und Nucleolen	dicht gyriform?
Schaf-Erythrozyten-Rosettenbildung (SRBC) bei 37°	81 %	78 %	50 %	75 %	44 %
Mäuse-Ery.-Rosetten				1 %	10 %
T-Zell-Antigen:					
nach Peroxidase-Methode	100 %	80 %	n.d.	98 %	100 %
Zytolyse	94 % ↑ 1:320	80 % ↑ 1:32	n.d.	75 % ↑ 1:16	
EA-IgM-Rosetten	-	84 %	29 %	94 %	-
EA-IgG-Rosetten	-	14 %	97 %	19 %	-
C3d-Receptor	0,5 %	1,5%	6 %	17 %	0 %
C3b-Receptor	1 %	4,5%	24 %	43 %	0 %
Oberflächen-Ig	3 %	-	-	7 %	0 %
Saure Phosphatase	++ paran.	++	(+)/-	++	++
Saure Esterase	(+)	++	+	++ paran.	++ feingranulär
PAS	-	-	-	-	++
Peroxidase	-	-	-	-	-

Tabelle 1: Lymphozytencharakterisierung mit immunologischen Markern

Der **Verlauf** war zunächst durch die Therapieansätze bestimmt, die durch das ausgeprägte Krankheitsbild bei Diagnosestellung induziert wurden.

Extracorporale Blutbestrahlung wirkte nur teilweise zellreduzierend (bei Patient 4, nicht aber bei Patient 1); bei effektiver Zelldepletion (4) durch ECIB folgte offenbar eine Erholungsphase für Thrombo- und Erythropoese.

Zellseparation mit der Zellzentrifuge führte zwar zur Elimination des vier- bis sechsfachen der zirkulierenden Lymphozytenmenge, was auf Mobilisierung nicht zirkulierender Speicher-Lymphozyten hinweist; es erfolgte jedoch keine Abnahme der Milzgröße und keine Verbesserung der Hämatopoese. Allerdings waren die Maßnahmen durch eine auftretende Thrombozytopenie limitiert.

Milzbestrahlung mit kleinen Dosen, wie sie bei B-CLL effektiv sind, erbrachte bei Patient 1 und 3 keinen Effekt auf die Splenomegalie, bei Patient 3 und 4 war das Ansprechen der Lymphozyten gering.

Die zytostatischen Behandlungsansätze, häufig parallel zur Strahlentherapie appliziert, lassen nur die Aussage zu, daß die pathognomische Zellfraktion auf die COP-Kombination reagiert (Patient 3). Steroide allein scheinen in einem Fall (Patient 5) eine Zellexpansion über längere Zeit suppremiert zu haben.

Insgesamt ist lediglich bei einem Patienten (4) nach depletorischer Therapie durch Blutbestrahlung eine sicher positive Auswirkung von Therapiemaßnahmen auf die Hämatopoese abzulesen.

Der Verlauf der Immunglobulinwerte ist bei allen Patienten absteigend, wobei der Einfluß der Therapie nicht von dem des Spontanverlaufs separiert werden kann.

Die Lymphozytenexpansion verlief in allen Fällen exponentiell (Abb. S. 11/19/27/36/43). In Anbetracht der meist rasch einsetzenden Primärtherapie sind für die Lymphozytenverdoppelungszeit keine Ausgangswerte vor Therapie zugänglich. Die Verdoppelungszeiten sind auffallend kurz und liegen zwischen 4,5 und 65 Tagen, am häufigsten jedoch unter 2o Tagen!

Sofern mehrere Anstiegsphasen zu beobachten waren, fiel eine gewisse Konstanz der Verdoppelungszeit auf.
Bemerkenswert ist die explosionsartige Zunahme der Zellzahlen nach Zytostase bei den Patienten 3 und 5.
Die lymphatische Proliferation beherrschte den Verlauf naturgemäß nicht nur durch die zirkulierenden Blutlymphozyten und die Knochenmarksinfiltration mit resultierender Anämie, Thrombozytopenie und Granulozytopenie, sondern auch durch die Organinfiltrationen. Dies wurde neben den Spleno-Hepatomegalien besonders bei Patient 2 in Form der mesenterialen, renalen und pulmonalen Infiltrationen deutlich.

Letzliche Todesursachen waren bei einem von fünf Patienten auf zum Teil therapiebedingte thrombopenische Blutungen (5) und einem weiteren Patienten auf ein wohl auch therapieabhängiges perforiertes Ulcus zurückzuführen. Beide Erkrankungen waren aber unabhängig davon stark progredient. Bei zwei Patienten (3 und 4) standen unbeherrschbare Infektkomplikationen final im Vordergrund, wobei bei dem Patienten mit Immunglobulinwerten gering unter der Norm (4) eine akute schockartige Kreislaufsituation bei Infekt zum Tode führte und nur der Patient 3 mit extremer Erniedrigung aller Immunglobulin-Fraktionen direkt einem Infekt erlag.
Nur bei einem Patienten (2) führte letztlich direktes tumoröses Lymphomwachstum ad finem.
Als Überlebenszeiten ab Diagnosestellung ergaben sich bei Patient 1 sieben Monate , bei Patient 2 drei Monate bei Patient 3 sechseinhalb Monate, bei Patient 4 sechzehn Monate und bei Patient 5 acht Monate; daraus resultiert eine mittlere Überlebenszeit von 8, 1 Monaten .

D INTERPRETATION DER DATEN IM VERGLEICH ZU LITERATURANGABEN UND IN DIFFERENTIALDIAGNOSTISCHER ABGRENZUNG ZUR B-LYMPHADENOSE

Seit den vorwiegend zelldiagnostisch orientierten Erstbeschreibungen von Kunkel (14), Bentwich (3) und Seligman (23) über chronische Lymphadenosen mit T-Zelleigenschaften erschienen einige klinische Berichte, die eine Übersicht über 37 Fälle aus Europa und USA sowie 19 Fälle aus Japan hinsichtlich klinischer Kriterien erlauben (siehe Tabelle S. 52). Dadurch ist gleichzeitig eine Gegenüberstellung mit der Fülle von Daten zur B-Lymphadenose gegeben, die die häufigste differentialdiagnostische Möglichkeit gegenüber der hier zu untersuchenden T-Lymphadenose darstellt.

Die **Häufigkeit** der T-Lymphadenose ist demnach extrem niedrig und entspricht im europäischen und amerikanischen Raum der bei uns beobachteten Größenordnung von 1-2 % aller Lymphadenosen.

Ätiologische Hinweise lassen sich aus keiner der zugänglichen Schilderungen mit ausreichender Eindeutigkeit gewinnen. Bei einem von elf Patienten (5) wurde langjährige Benzol-Exposition angegeben, jedoch weist gerade dieser Fall mit progredienzlosem Verlauf über fünf Jahre gewisse Besonderheiten auf, die ihn u.U. als leukämoide Reaktion bei Aplasie einstufen lassen könnten. Drei unserer Fälle hatten allerdings nicht näher zu definierende industrielle Expositionen und alle Patienten stammten aus industriellen Ballungsgebieten.

Interessant sind aus der Literatur **epidemiologische Aspekte** :
13 der 19 in der japanischen Literatur berichteten Fälle (28,37,38) wurden auf der Insel Kyushu geboren, davon 8 in einer Präfektur. Sie wuchsen an ihren Geburtsorten auf und wanderten danach in der Mehrzahl in nahe beieinanderliegende industrielle Ballungsräume ab.

Dies legt die Möglichkeit genetischer Dispositionen nahe, schließt aber lokal wirkende Umweltfaktoren als Mitursache naturgemäß nicht aus.

Autoren		Fallzahl	Alter	Geschlecht männl	Geschlecht weibl	Lymphome	Splenomegalie	Hepatomegalie	Hautsymptome	Lymphozyten bis 5 000	Lymphozyten 5 - 10 000	Lymphozyten 10 - 50 000	Lymphozyten 50 - 100 000	Lymphozyten über 100 000	Thrombozytopenie	Anämie	γ-Globuline	Wirkung Alkylantien	Wirkung Steroide	Wirkung Bestrahlung	E-Rosetten %
Attallah (1)	1979	1										1									90
Brouet (5)	1975	11	53	6	5	1	6	4	4	3	2	4		2		-	3↑				67
Foon (7)	1979	8							1												90
Griffin (9)	1978	1	64		1							1			-	-	norm	+	+		83
Huhn (12)	1976	2	71	1	1	1	2	1	1			1	1		-	2	1↓	-	-	-	77
Nair (18)	1978	1	67	1		1	1	1						1	-	1	norm	+	+		70
Nowell (19)	1975	1	38		1		1					1						+	+		79
Nowell (20)	1976	1	80		1	1	1	1	-					1	-	1		-	-		90
Pandolfi (21)	1980	1	41	1		-	-	-	-			1			-	-	norm				90
Reinherz (22)	1979	4	55			3	3	3	3			1	2	1	-		1↓				90
Singh (24)	1978	1	73	1		-	1	-				1			1	1	norm	-	-		90
Sullivan (27)	1978	1	49	1		1	1	1	-				1		-	1	norm	+	+		100
Thiel (33)	1976	1	77	1		1	1		1				1		1	1	norm	-	-	-	72
Tilz (34)	1977	2	59	2		2	2	2	1		1		1		2	2	2↓	±	±		65
Toben (35)	1976	1	62	1		1			-					1	1	1					95

Tabelle 2: Klinische Daten von 37 T-CLL-Fällen aus der Literatur

Autoren		Fallzahl	Alter	Geschlecht männl	Geschlecht weibl	Lymphome	Splenomegalie	Hepatomegalie	Hautsymptome	Lymphozyten bis 5 000	Lymphozyten 5 - 10 000	Lymphozyten 10 - 50 000	Lymphozyten 50 - 100 000	Lymphozyten über 100 000	Anämie	Thrombozytopenie	γ-Globuline	Wirkung Alkylantien	Wirkung Steroide	Wirkung Bestrahlung	E-Rosetten %
Japanische Literatur:																					
Sumiya (28)	1973	1	46		1	1			1					1			1↑				68
Uchiyama (37)	1977	16	56	8	8	15	10	12	7			6	1	9							69
Yodoi (38)	1974	2	53	1	1																60
Gegenüberstellung:																					
Literatur gesamt o.J.		37	58	15	9	12	19	13	11	3	3	11	6	6	5	10	3↑	4↓	6n	± ± ±	78
Jap.Lit. gesamt		19	55	9	10	5	10	12	8			6	1	10			1↑				68
Eigene Fälle		5	65	4	1	3	4	4	2			1	1	3	4	4		1↓	4n	± ± ±	56
Literatur o.J. in %		100	58J	62	38	46	73	57	34	10	10	38	21	21	31	43	23↑	32↓	46n	50:50	78
Japan. Lit. in %		100	55J	47	53	90	63	75	47			35	6	59							68
Eigene Fälle in %		100	65J	80	20	60	80	80	40			20	20	60	80	80		20↓	80n	50:50	56
B-Lymphadenose[x] %			63J	54	46	77	68	60	0	7	15	48	15	15	70	30		60↓	20n	70 80	10

[x](10)

Tabelle 3: Gegenüberstellung der europäisch-amerikanischen und japanischen Literatur zu den eigenen Beobachtungen und zur B-Lymphadenose

Das **Erkrankungsalter** ist im Literaturdurchschnitt mit 58 Jahren deutlich jünger als wir es fanden (65 J.). Besonders fällt bei dem japanischen Kollektiv ein relativ frühes Erkrankungsalter (im Schnitt bei 55 J) auf. Der weltweit jüngste Patient war 25 Jahre (jedoch ist dies jener mit Benzolexposition und auffälligen Atypien im Verlauf siehe oben, 5). Der jüngste Patient bei Reinherz (22) ist 34 Jahre alt, bei Uchyama (37) 47 Jahre. Die dargelegte durchschnittliche Altersinzidenz hebt sich von den Angaben von B-CLL ab, deren Altersmedian um 65 J liegt; allerdings können auch hier ganz vereinzelt Patienten ab dem 35. Lebensjahr erkranken (3o).
In der relativen **Geschlechterverteilung** ist außer bei den japanischen Fällen ein deutliches Überwiegen männlicher Erkrankungen zu verzeichnen, wobei dies in unserem Kollektiv besonders ausgeprägt war. Bei der B-Lymphadenose wurde ähnlich früher ein starkes, in den letzten Jahren ein abnehmendes Überwiegen männlicher Erkrankungsfälle beschrieben, das zuletzt bei 1,3:1 lag (29).
In der **klinischen Ausprägung** ist durchwegs die **Splenomegalie** führend, die bei 73 % und in unserem Kollektiv bei 8o % der Patienten klinisch zu verzeichnen war. Quantitativ besteht bei diesem Wert kein eindeutiger prozentualer Unterschied zu den japanischen Erkrankungen und zur B-Lymphadenose (siehe Tabelle) jedoch ist die Milzgröße zu beachten, die bei der B-CLL zu Beginn der Erkrankung nur in 12 % unter Nabelhöhe reicht (1o), was demgegenüber aber für 3/5 unserer T-Lymphadenose-Patienten galt und nach Brouet (5) eines der führenden T-Lymphadenose-Charakteristika ist.

Hinsichtlich der **Lymphadenopathie** fällt schon bei rein prozentualen Angaben auf, daß weit mehr Fälle der typischen B-Lymphadenose (77 %) deutliche Lymphome aufweisen, während es bei den europäisch-amerikanischen T-Lymphadenosefällen nur 46 %, bei den Japanern allerdings 9o % sind. Im Ausmaß der Lymphknotenvergrößerungen bestehen jedoch große Unterschiede zu den starken Lymphomen der B-CLL: soweit Angaben vorliegen, weisen diese auf sehr diskrete Palpationsbefunde hin. Auch bei unseren eigenen Fällen waren die tastbaren Lymphknoten meist nicht größer als bohnen,- in einem Fall 'eichelgroß'.

Hautsymptome in Form der beschriebenen Erythrodermien werden bei durchschnittlich einem Drittel aller T-CLL-Fälle und im japanischen Kollektiv fast in der Hälfte angegeben. Demgegenüber weist die B-Lymphadenose insbesondere nach Separierung angrenzender Krankheitsbilder, speziell des Immunozytoms (25), Hautinfiltrate in weniger als 1 % der Fälle auf.

Eine **Beteiligung des Zentralnervensystems** wurde von uns, wie den meisten Autoren nicht beobachtet. Drei von vier Patienten bei Reinherz (22) und 1/1 Patient bei Sullivan (27) wiesen jedoch eine klinisch und bioptisch gesicherte Meningeose auf. Sie ist bei B-CLL so gut wie nie zu beobachten. Ihre Möglichkeit bei T-Lymphadenosen entspricht ebenso wie die Hautinfiltration einer insgesamt offenbar stärkeren Infiltrationsneigung der T-Zellen, wie sie sich auch in dem intrasinosoidalen Leberinfiltrationsmuster und den Pleuro-perikardialen Infiltraten bei unserem Patienten 2 dokumentierte.

Die **Knochenmarkinfiltration** scheint häufig allerdings weniger ausgeprägt zu sein als bei B-CLL, bei der in unserem Krankengut (1o) kein Patient unter 3o % Knochenmarkslymphozytose aufwies, während drei von elf Patienten bei Reinherz (22) und fünf von sechzehn bei Uchyama (37) weniger als 3o % Knochenmarklymphozyten hatten; von speziellem Interesse ist einer von vier Patienten bei Reinherz (22), der trotz starker Lymphozytose des Blutes keine Knochenmarksinfiltration zeigte.

Das **quantitative Ausmaß der Blutlymphozytose** ist bei vereinzelten Fällen (bis 1o %) niedrigleukämisch (bis 5ooo Lymphozyten/µl), wie sie auch bei B-CLL auftreten können (3o). Die spezifische Markercharakterisierung zeigt, daß die quantitativ wenigen Zellen qualitativ krankheitsspezifisch sind. Bis zu einem Drittel der Literaturbeobachtungen liegt bei Diagnosestellung in einem niedrig-leukämischen Bereich zwischen 5 - 1o ooo Lymphozyten/µl. Mit hochleukämischen Werten über 1oo ooo/µl werden die Mehrzahl der eigenen und der japanischen Fälle angetroffen, während die übrigen europäisch-amerikanischen Patienten meist mittelhohe Werte aufweisen.

Da die B-Lymphadenose zu Krankheitsbeginn nur zu 15 % Lymphozyten über 1oo ooo /µl aufweist, könnte in extrem hohen Zellwerten ein Hinweis zu weiterer diagnostischer Spezifizierung dieser Zellen unter der Möglichkeit einer T-Lymphadenose gesehen werden.
Der **Morphologie der Lymphozyten** gilt besondere Aufmerksamkeit, da hier praktische Abgrenzungsmöglichkeiten gegen die übrigen kleinzelligen Lymphome liegen (31). Drei unserer Patienten (Pat. 1, 2, 4) zeigten unregelmäßig gefurchten - gyriformen Kerntyp bei dichter unruhiger Chromatinstruktur.
Die Furchung kann diskret in Art einer leichten Einbuchtung mit den Kern durchziehender Kernmembran-Falte imponieren. Dies ist auch bei den übrigen Autoren der häufigste morphologische Typ (18, 22, 27, 37). Diese Zellen zeigen z.T. neben den unregelmäßigen Kerneinbuchtungen und Furchungen deutliche (Patient 1) oder zarte (Patient 4) Nukleolen, so daß wir keinen grundsätzlichen Unterschied zum **prolymphozytären Typ** sehen, wie er bei Catovsky (6) und Reinherz (22) beschrieben wird. Vielmehr scheinen für die klinisch-morphologische Diagnostik fließendere Grenzen zu bestehen, deren Konstante der leicht gefurchte Kerncharakter ist, welcher mit Nukleolen einhergehen kann. Daneben ist auch die Ausstrich-Dichte zu berücksichtigen, da sowohl Buchten und Gyri wie Nukleolen nur in sehr lockeren Partien zur Darstellung kommen und anderenorts lediglich ein 'unruhiges' Zellbild Verdacht erweckt, daß es sich um keine typischen Lymphadenose-Zellen handelt.
Eine lediglich **'unregelmäßige Kernkonfiguration'** im Sinne von Polygonalität der unruhig strukturierten Kerne fiel bei Patient 3 und 5 auf, wobei bei Patient 3 an einzelnen Zellen Nukleolen deutlich wurden. Nowell (19, 2o) und Pandolfi (21) berichteten ebenfalls über zwei Fälle, bei denen weder Gyri des Kernes noch Nukleolen auffielen; bei letzterem (21) war in ähnlicher Weise Suppressor-ZellCharakter der pathognomonischen T-Zellen nachzuweisen wie bei unserem Patienten 3 gesichert und bei Patient 5 wahrscheinlich gemacht werden konnte.
Ein von Brouet (5) und Catovsky (6) beschriebener T-CLL-Typ mit vermehrt azurophilen Granulationen fehlt in unserer Beobachtung

und ist anderenorts ebenfalls nur höchst vereinzelt beschrieben (12).

Die morphologische Heterogenität wird durch die Befunde der **Oberflächen-Immunmarker** nur z.T. vereinheitlicht. Ihre Diskussion ist nicht Hauptziel dieser klinischen Arbeit; es kann jedoch aus Gründen rationeller Diagnostik darauf hingewiesen werden, daß nach Beurteilung der klinischen Konstellation (die in jedem Fall mit diskreter Lymphadenopathie bei Milzvergrößerung oder Hautveränderungen) Besonderheiten aufwies, die Zellmorphologie nach obigen Kriterien und daraufhin die gezielte cytochemische und immunologische Diagnostik folgt.

Ein Anteil von Erythrozyten-Rosettenbildenden Zellen, der im Gegensatz zur typischen B-Lymphadenose normal oder erhöht ist, ist bei fast jedem Fall von T-CLL zu erwarten und muß Anlaß zur gezielten cytochemischen Weiterverfolgung dieses Befundes sein: Hier gelingt der Nachweis paranukleärer granulärer Reaktion der sauren Phosphatase und sauren Esterase (Alpha-Naphthyl-Acetat-Esterase) in allen Fällen. Eine positive PAS-Reaktion ist vereinzelt möglich (siehe Fall 5 und Huhn (13)).

Falls trotz dieser cytochemischen Hinweise der Rosettentest zu niedrig ausfällt, ist eine 'Schwäche' des Erythrozyten-Rezeptors anzunehmen; eine Überprüfung mit T-Zell-Antiseren erbringt in jedem Falle eine fast 1oo %ige Markierung (siehe Tabelle). Die Spezifizierung in T-Zellen mit Fc-Rezeptor für IgM = Tμ-Zellen oder T-γ Zellen ist in der Methode nach Moretta möglich (17). Die meisten Fälle (nach Brouet 5:1) sind so als Tμ = Helfer-T-Lymphadenosen zu charakterisieren; dieser Gruppe waren zwei unserer Fälle (Fall 2 und 4) sicher zuzuordnen. Hier fiel (bei Patient 4) das gleichzeitige Vorliegen eines Paraproteins auf, das theoretisch im Zusammenhang mit Helfer-Funktion der pathognomonischen T-Zellen bei der Immun globulinsynthese eines B-Zellstammes gebracht werden könnte. Ein Fall (3) war durch 97 % T-γ-Zellen sicher als Suppressor-T-Lymphadenose anzusehen.

Mögliche Unterschiede zwischen Helfer- und Suppressor-T-Lymphadenose

Bisher lagen keine ausreichenden klinischen Berichte vor, um einen eindeutigen klinischen Unterschied zwischen Suppressor und Helfer-T-Lymphadenose zu definieren (13). An unserem Patienten 3 fiel im Vergleich zu den übrigen Patienten auf, daß seine Milzgröße das relativ stärkste Ausmaß aller Patienten erreichte und daß seine Immunglobulinwerte in allen Fraktionen die niedrigsten aller fünf Patienten waren. Hier ließe sich u.U. Einfluß von Suppressor-T-Zellen sehen, obwohl bei Pandolfi (21) keine Ig-Sekretionsstörung nachgewiesen werden konnte. Die Werte der Erythrozytenreihe liegen nicht unter einem Bereich, der durch den Hypersplenismus erklärlich wäre. Hofmann (11) berichtete über starke Suppression der Erythropoese, die er auf spezifische suppressorische Eigenschaften der T-Lymphadenose-Zellen zurückführte. Diese unterschiedlichen Ausprägungen (bei unserem Patienten 3 im Vergleich zu Pandolfi und Hofmann) weisen auf die breite Heterogenität der T-Zellfraktionen selbst in dieser einen Subklasse hin.
Wir sehen derzeit keine eindeutigen Kriterien, die die klinische Manifestationsform und den Verlauf einer T-Helfer von einer T-Suppressor-Lymphadenose unterscheiden ließen, es sei denn, man berücksichtigt, daß der Patient mit der Suppressor-Erkrankung einer schockartigen Infekteinwirkung bei ausgeprägter Hypogammaglobulinämie erlag.

Erkrankungsverlauf :

Die Überlebenszeiten ab Diagnosestellung schwanken in der Literatur sehr breit, belaufen sich aber bei 3o % der Fälle, über die Verlaufsberichte vorliegen, auf sehr kurze Zeiträume bis zu sechs Monaten; im Mittelwert errechnen sich aus den in der Tabelle S. 52 zitierten Literaturangabenneunzehn Monate Überlebenszeit.
Unser Patientenkollektiv stellt mit 8,1 Monaten insgesamt offenbar rasche progrediente Verläufe dar. Demgegenüber verdient die Möglichkeit vereinzelt sehr guter Spontanverläufe bis zu fünfundfünfzig Monaten (22) bzw. zweiundsiebzig Monaten (37) besondere Beachtung. Insgesamt aber hebt sich die durchschnittlich rasche Progredienz der T-Lymphadenosen deutlich von der Verlaufsform der B-Lymphadenose ab, bei der zwar unter ausgeprägter Schwankungsbreite zwischen drei Wochen und zwanzig Jahren ein Mittelwert von fünfundvierzig Monaten Überlebenszeit erreicht wird. Im Gegensatz zur B-Lymphadenose, bei der häufig Infektkomplikationen der unbeherrschbaren Immunglobulindefizienz im Vordergrund stehen (32), beherrscht (neben Therapiekomplikationen) bei der T-Lymphadenose stärker die direkte proliferative Zellexpansion mit zunehmender Organmegalie von Milz und Leber sowie Organomegalie (z.B. Perikard- und Pleura) sowie Verdrängung der Hämatopoese den Krankheitsverlauf, während die Immunglobulinspiegel (bis auf den Fall mit Suppressor-T-Zellen) nur unsignifikant (und z.T. unter Therapieeinflüssen) absinken.

Für das Expansionsverhalten der Lymphozyten konnte in der vorliegenden Untersuchung durchwegs ein eindeutig exponentieller Modus belegt werden, der sich in semilogarithmischer Projektionsweise linear darstellt (siehe oben Abbildungen zu Fall 1 - 5).
Die Geschwindigkeit der Zellverdoppelung variiert zwischen fünf und fünfundsechzig Tagen (im Mittel 24 Tage), ist aber insgesamt in jedem Falle um ein Vielfaches rascher als bei der B-Lymphadenose, wo die schnellsten beobachteten Lymphozytenverdoppelungszeiten um 1oo Tage (und das Mittel um 3oo Tage) liegt (1o), so daß die B-

Lymphadenose offenbar im Durchschnitt 1o x langsamer als die T-Lymphadenose expandiert. Dieser exponentielle Proliferationsmodus entspricht monoklonalem Wachstumsverhalten (36) von offenbar weitgehend individueller Konstanz. Ein derartiges Verhalten konnte auch für B-Lymphadenosen belegt werden (36, 32), wie ja auch die Oberflächeneigenschaften von B- und T-Lymphadenosen für Monoklonalität, d.h. Abkunft von einer malignen Ausgangszelle sprechen (29). Zu überprüfen bliebe, ob die individuelle Verdoppelungszeit der Überlebenszeit der Patienten korreliert, wie es für die B-Lymphadenose gesichert ist (32); da bei unseren Patienten aufgrund der geringen Fallzahl keine statistisch signifikante Aussage möglich ist. Eine derartige Korrelation besteht offenbar für die Fälle 2 - 5 :

Je länger die Zeit ist, in der sich die Lymphozytenzahlen verdoppeln (V-Zeiten), desto länger ist die Überlebenszeit. Die Überlebenszeit ist also von der Schnelligkeit der Progression der malignen Zellfraktion abhängig und diese ist offenbar eine weitgehend individuelle Krankheitskonstante pro Patient.
Eine Ausnahme von der sich andeutenden Regel stellt Patient 1 dar. Er hat die längste Verdoppelungszeit und so wäre eine längere Überlebenszeit zu erwarten. Hierzu ist jedoch der kasuistische Hinweis möglich, daß dies der einzige Patient ist, der bei relativ gut kompensierten hämatologischen Werten (die noch längere Überlebenszeit ermöglicht hätten) an einer u.U. therapiebedingten, jedenfalls nicht direkt von der Krankheit abhängigen Komplikation (perforiertes Ulcus ventriculi) ad finem kam.

In die Verlaufsbeurteilung muß die Frage nach der **Wirksamkeit der therapeutischen Verfahren eingehen :**
Die Angaben der Literatur (siehe Tabelle) sind hier sehr unterschiedlich. Zwar wird in der Regel ein Ansprechen der pathologischen Zellfraktion sowohl auf Akylantien, wie auf Steroide und Bestrahlung verzeichnet, kaum je wird jedoch über sicher anhaltende Effekte berichtet; diese Charakterisierungen sind aber durchaus fallabhängig - variabel; so berichtet Nowell (19, 2o) von einem Patienten, der auf Alkylantien und Prednison keinerlei Reaktion zeigte,

während Nair (18) nach Cyklophosphamide, Vincristin, Prednison (COP) eine 2o-Monate dauernde 'Vollremission' erzielte. Ähnlich uneinheitlich sind unsere Beobachtungen. Mit Chlorambuzil, auch in Kombination mit Prednison-Derivat ließ sich kein Ansprechen der T-Zellfraktion oder Verbesserung der Hämatopoese zeigen (Patienten 1 und 4; Vincristin R, Endoxan R und Prednison R (COP) reduzierten die T-Zellfraktion deutlich (Patient 3), jedoch erfolgte sehr rascher Wiederanstieg und die Hämatopoese wurde eher reduziert. Auffallend war ein steiler Anstieg der zirkulierenden Lymphozytenzahlen nach Methotrexat R -Therapie, die wegen starker Hautinfiltrationen eingesetzt wurde (Patient 5): dieses Proliferationsverhalten erinnert an die Möglichkeiten von Derepression regulierender Proliferationsmechanismen durch Zytostase.

Unter den radiotherapeutischen Maßnahmen fiel auf, daß extrakorporale Blutbestrahlung mit Transitdosen auf die Einzelzelle um 15o R keine meßbaren Erniedrigungen der Zellzahlen brachte (Patient 1). Hieraus läßt sich (trotz möglicher Powell-Verteilungsfaktoren) auf eine gesteigerte Strahlenresistenz der T-Lymphadenosezellen schließen, die sie von den sehr strahlensensiblen B-Lymphadenose-Zellen (29) unterscheiden. Auch die fehlenden Reaktionen auf Milzbestrahlung in den für B-CLL-üblichen niedrigen Dosen (Patient 3) sind so interpretierbar. Eine Oberbauchbestrahlung mit 25o Rd führte allerdings zu deutlichem Leukozytenabfall (Patient 2).

Die Leukozytendepletion mit Leukophorese-Zentrifuge bei Leukozytenwerten um 4oo ooo/µl brachte das 4 - 6-fache der zirkulierenden Lymphozytenmenge (Patient 1); dies weist auf relativ gute Austauschmöglichkeiten zu nicht zirkulierenden Lymphozytenspeichern hin. Da gleichzeitig ein Anstieg von Erythrozyten und Thrombozyten erfolgte, ließe sich hier eine relativ nebenwirkungsfreie Möglichkeit der Elimination pathologischer Zellen und Depletion der Hämatopoese sehen.

An dieser Stelle, nach Diskussion der relevanten Krankheitsparameter, stellt sich die Frage, ob gegenüber den europäisch-amerikanischen Fällen von T-Lymphadenosen eine **Eigenständigkeit der japanischen Erkrankung**, wie sie Uchyama (37) nahelegt, berechtigt ist. Die japanischen Autoren begründen dies vor allem mit umschrieben-endemischem Auftreten und der Tatsache, daß reifzellige Lymphadenosen vom B-Typ im Gegensatz zu den kaukasischen Rassen bei Asiaten und speziell Japanern extrem selten sind. Bei Betrachtung der nosologischen Ausprägung (siehe Tabelle) fällt ein etwas jüngeres durchschnittliches Erkrankungsalter und eine gleich große Häufigkeit weiblicher wie männlicher Erkrankungen auf. Die diskreten Lymphadenopathien scheinen konstanter (zu 9o %) ausgeprägt zu sein.
In allen übrigen Krankheitsparametern und insbesondere in den Angaben zum zellulären Substrat der Erkrankung sind keine grundsätzlichen Unterschiede zu den europäisch-amerikanischen Fällen zu erkennen. Bei der dargelegten, breiten Variabilität der T-Lymphadenose in sich, sind daher zwar die gezeigten Besonderheiten der japanischen Fälle (speziell ihre Epidemiologie) auffallend, scheinen aber kein ausreichender Grund zur Definition einer eigenen Erkrankung zu sein.

Die dargelegten eigenen Befunde und die Literaturbeobachtungen zur T-Lymphadenose ermöglichen abschließend Hinweise zur praktischen **Differentialdiagnose** gegenüber Erkrankungen mit ähnlichen klinischen oder zellmorphologischen Charakteristika, wie sie in Tabelle 4 aufgeführt sind und ganz allgemein dem Bereich der malignen Non-Hodgkin-Lymphome oder akuten Leukosen angehören.

Der entscheidende Unterschied der B-Lymphadenose zur T-CLL liegt demnach in stärkerer Ausprägung von Lymphomen und meist geringerer Ausprägung von Splenomegalie. Es besteht eine geringere Neigung zur Organinfiltration, obwohl die Erkrankung stets generalisiert ist. Der Charakter der leukämisch das Blut beherrschenden

Tabelle 4: Durchschnittliche differentialdiagnostische Kriterien T-CLL / verwandte Erkrankungen

Erkrankung	T-CLL	B-CLL	Immuno-zytom	Sezary-Syndrom	Zentro-zytom	ALL	hairy-cell Leukämie
Alter	~60J.	meist älter	auch jünger	~60J.	~60J.	auch Kinder	~45J.
Lymphome	(+)	++	+	(+)	+	+	(-)
Splenomegalie	++	+	+/++	-	(+)	(+)	++
Mediastinum	-	-	-	-	-	+	-
Hautbefall	(+) diffus	-	(+) circumscript	++ diffus	-	-	-
ZNS-Befall	(+)	-	(-)/(+)	-	(-)/(+)	(+)	-
Leukozytose	++(+)	+(+)	(+)	(+)spät	+	+	+/(+)
morphologischer Zellcharakter	gyriform	homogen-schollig	weitplas-matisch, schollig	"irregu-lär"	"cleaved cells"	fein-retikulär	"haarige" Zytoplas-mafortsätze
Knochenmark	+	++	+	-oder spät+	+	++	+ (punctio sicca)
Immunglobuline	normal	↓(↓)	↓oder↑ IgM Para-protein	normal	normal	normal	normal
Zytochemie:							
saure Esterase	+	-	-	+	-	PAS (+) +	
saure Phosphatase	+	-	-	+	-	+	tartrat-stabil
Immunmarker	E-Rosetten↑ T-Antigen	E.Ros.↓ Oberfl.Ig↑ intrazytopl.Ig	E-Ros.↓ O.fl.Ig↑	E-Ros.↑ T-μ-Zellen↑	E-Ros.↓ OflIg↑	versch.AL-Antigene TdT-positiv	E-Ros.↓ O.fl.Ig↑
Therapeut.Ansprechen	(-)	++	+	(+)	(+)	+	Splenektomie+

Zellfraktion ist homogen-schollig, kleinkernig und es fehlen natürlich die gyriformen und polygonalen Strukturen, wie sie bei der T-Lymphadenose beobachtet werden. Von pathomechanisch-speziellem Interesse ist eine immer zu beobachtende Verminderung der Immunglobuline, wie sie dem B-Zellcharakter der Erkrankung mit Sekretionsstörung entspricht (32). Selten werden zytochemische oder immunologische Marker-Analysen bei typischem Krankheitsverlauf zur Differentialdiagnose heranzuziehen sein, die die Verminderung der T-Zellen und die extreme Steigerung monoklonaler B-Zellen belegen können.

Relativ verwandt ist das lymphoplasmozytoide Immunozytom, das einen relativ variablen Verlauf nimmt, bei dem es allerdings auch zu milzdominanten Formen und (immer umschriebenen) Hautinfiltrationen kommen kann; insgesamt ist der Zelltyp des Immunozytoms stärker zu Infiltrationen geeignet, als der der B-CLL. Der morphologische Zellcharakter mit relativ weitem Zytoplasmasaum um den dichtscholligen Kern grenzt weitgehend schon gegenüber einer T-CLL ab. Seiten wird eine spezifische immunologische Zellanalyse nötig sein; ein Unterschied zur Zellzusammensetzung der B-CLL liegt im intra (!)-zytoplasmatischen Immunglobulinnachweis. Das Immunglobulinverhalten des Immunozytoms ist variabel, da hier auch paraproteinämische Fälle (IgM-Paraproteinämien im Sinne eines M. Waldenström) vorkommen können.

Eine Differentialdiagnose zum Sezary-Syndrom (seltener zu Mycosis fungoides) besteht, wenn T-Lymphadenosen Hautinfiltrationen aufweisen. Das seltene Sezary-Syndrom kann im Gegensatz zur Sekundär-Infiltration der Haut durch T-Lymphadenose- Zellen als eine primäre lymphatische Hauterkrankung gelten und ist auf Zellen zurückzuführen, die der T-Lymphadenose relativ verwandt sind;

Broder (4) konnte nachweisen, daß es sich um etwas unreifere Abkömmlinge einer Helfer-T-Zell-Fraktion als es die T-Lymphadenose-Zellen sind, handelt.

Klinisch ist das Sezary-Syndrom durch infiltrierte Erythemen, rotbraune Plaques und Erythrodermien gekennzeichnet und hebt sich durch dieses bunte Muster von der diffusen Erythrodermie der T-Lymphadenosen ab. Histologisch besteht ein typisches Bild mit ausgeprägter epidermotroper Tendenz der Infiltrate (8). Bei genauer Analyse des Blutbildes derartiger Fälle stößt man in geringem Prozentsatz (bei normalen oder erniedrigten Gesamtleukozytenwerten) auf Zellen mit 'cerebriformen' Kernen, die sich von den T-Lymphadenosezellen durch eine größere Zellgröße, dichte Chromatinstruktur und regelmäßigere festere 'Windung' des Kernchromatins unterscheiden lassen. Im Gegensatz zur T-Lymphadenose besteht primär in der Regel kein Nachweis dieser Zellelemente im Knochenmark; nur vereinzelt kommt es im späteren Verlauf zu geringer Knochenmarksinfiltration.

Klinisch sind Lymphome, Milz oder Lebervergrößerung allenfalls diskret und erst in fortgeschrittenen Stadien deutlicher ausgeprägt. Insgesamt läßt sich diese Erkrankung als eine zur T-Lymphadenose verwandte jedoch primär cutane Form reifzelliger T-Lymphozyten trotz engster Verwandtschaft differentialdiagnostisch eindeutig abgrenzen.

Das **Zentrozytom** tritt in vielen Fällen ebenfalls als leukämische, generalisierte Erkrankung auf; die Zellen weisen (oberflächlich ähnlich wie T-Lymphadenose-Zellen) Kernfurchungen auf, jedoch sind diese nie gewunden, sondern ziehen sich in Form eines 'cleft' scharf gezogen durch den unruhig strukturierten, lockeren Kern der kleinen Keimzentrumszellen, die das Krankheitsbild beherrschen. Immunologische Marker können hier den B-Zellcharakter belegen.

Akute lymphoblastische **Leukosen** können zwar jedes Alter betreffen, häufen sich aber im Kindes- und jugendlichen Erwachsenenalter; klinisch ist häufig ein Mediastinaltumor ausgeprägt, während periphere Lymphome und Splenomegalie geringer sind. Befall des zentralen Nervensystems ist nicht selten. Entscheidend ist auch hier schon der morphologische Zellcharakter, der in jedem Fall bei

mittelgroßen runden Zellen ein feinretikuläres Chromatingerüst ohne Furchungen oder Irregularitäten enthüllt. Die Zellelemente können in der sauren Esterase, sauren Phosphatase und PAS-Reaktion wechselnd positiv sein. Eine spezifische Unterdifferenzierung erfolgt heute durch Nachweis verschiedener ALL-Antigene in spezifischen Immuntests.

Von Seiten der oft im Vordergrund stehenden Splenomegalie ist eine klinische Differentialdiagnose der T-Lymphadenose auch gegenüber der sogenannten 'hairy-cell-Leukose' (kleinzellige Retikuloendotheliose) nötig. Hier fehlen bei oft gigantischem Milztumor periphere Lymphome so gut wie immer. Die pathognomonischen Zellen weisen im Blut zarte, haarige Zytoplasmafortsätze auf. Diese Zellen sind in der sauren Phosphatase-Reaktion ebenfalls positiv, unterscheiden sich aber durch Stabilität gegenüber Tartrat-Zusatz. Ihre immunologische Zuordnung ist offen, jedoch tragen sie einige B-Zelleigenschaften.

Insgesamt zeigt diese Aufstellung, daß durch Zusammenschau klinischer und zellmorphologischer Kriterien die T-Lymphadenose in der Regel eindeutig zu diagnostizieren und von angrenzenden Erkrankungen zu unterscheiden ist. Dieser klinischen und morphologischen Phase der Diagnostik kommt entscheidende Bedeutung zu, da sie die Weichenstellung zu belegenden zytochemischen und immunologischen Untersuchungen ist. Zwar soll die pathohistologische Diagnostik nicht vernachlässigt werden, die ein Lymphknotenbild mit bevorzugter Infiltration der T-Region und Venolenhyperplasie bringt, jedoch sind ja häufig keine peripheren Lymphknoten zugänglich und nicht in jedem Fall ist eine Exstirpation zumutbar.

So gewinnen die gezeigten diagnostischen Möglichkeiten speziell am ausgeschwemmten Zellsubstrat wichtige praktische Bedeutung zur Erkennung dieser erst seit wenigen Jahren differenzierten Neoplasie mit unter Umständen sich allmählich daraus ableitbaren therapeutischen Konsequenzen.

E ZUSAMMENFASSUNG

Die erst seit zehn Jahren bekannte chronische maligne Erkrankung des T-Lymphozytensystems (T-Lymphadenose) wird in ihrem klinischen Verlauf bei fünf Patienten des Städtischen Krankenhauses München-Schwabing beschrieben und mit sämtlichen bisherigen Angaben der Literatur verglichen.

Die Latenzzeit zwischen Anamnesebeginn und Diagnosestellung dauert vier bis sechs Monate, das durchschnittliche Alter der Patienten liegt bei 65 Jahren und das Verhältnis Männer zu Frauen beträgt 4:1.

Im klinischen Symptomenkomplex dominiert die Splenomegalie in 8o % der Fälle , 46 % Patienten zeigen nur diskret vergrößerte Lymphknoten. Rund ein Drittel der Erkrankungen ist von diffusen, erythrodermieartigen Hautinfiltrationen mit lymphatischen Elementen begleitet. Unter den hämatologischen Befunden steht eine exzessive Leukozytose mit einem Mittelwert von 3oo ooo/µl im Vordergrund, der Anteil der Lymphozyten beträgt dabei 93 %. Sie sind morphologisch durch Kernirregularitäten und gyriformen Aufbau meist typisch verändert. Leichte Anämie und mittelgradige Thrombozytopenie begleiten das Geschehen. Die Immunglobulinwerte liegen bei vier von fünf Patienten im Normbereich; in einem Fall besteht ein IgG-Paraprotein.

Genaueren Aufschluß liefert die immunologische Lymphozytendifferenzierung: 4o-8o % E-Rosetten, 1oo % positiver T-Antigennachweis, fehlende Oberflächenimmunglobuline sowie positiver saurer Phosphatase- und Esterasenachweis belegen den T-Zell-Charakter der Erkrankung.

Ihr Verlauf erweist sich als rasch progredient, wobei ein exponentielles Lymphozytenwachstum festzustellen ist, das durchschnittlich zehnfach schneller als bei der typischen B-Lymphadenose fortschreitet.

Die individuelle Lymphozytenverdoppelungszeit korreliert gut mit der Prognose.
Therapeutische Verfahren setzen sowohl bei Alkylantien wie bei Anwendung von Strahlentherapie höhere Dosen voraus und bewirken keine signifikante Verbesserung des Verlaufs.
Die mittlere Überlebenszeit ab Diagnosestellung beträgt 8,1 Monate. Die direkte Proliferation führt in der Regel durch Verdrängungsphänomene ad finem; Immundefizienz-Zeichen treten weniger als bei der B-Lymphadenose in den Vordergrund.
Differentialdiagnostische Erwägungen ermöglichen allein durch sorgfältige Berücksichtigung der klinischen und zellmorphologischen Parameter eine Abgrenzung gegen Lymphome mit zum Teil ähnlichen Charakteristika (B-Lymphadenose, Immunozytom, Sezary-Syndrom, Zentrozytom und hairy-cell-Leukose).
Die vorgestellten zytochemischen und immunologischen Zellparameter ermöglichen eine Sicherung der Diagnose.

F LITERATURVERZEICHNIS

(1) Attallah, A. M., Strong, D.M., Slease, R.B., Noguchi, P.D.: Expression of IA-like antigen on human T-cells as determined by automated flow cytometric analysis for cytotoxicity. Proc. Am. Assoc. Cancer Res. 20 (1979) 220.

(2) Begemann, H., Rastetter, J., Kaboth, W.: Klinische Hämatologie, 2. Aufl., Thieme, Stuttgart 1975

(3) Bentwich , Z and Kunkel, H.: Specific properties of human B and T lymphocytes and alterations in desease. Transplant Rev. 16 : 84 - 1o3, 1973

(4) Broder, S., Lawrence, E., Durm,M,.Goldmann,C.,Muul,L., Waldmann,T.A.: Further characterization of neoplastic T-cells from patients with the Sezary-syndrome. In: Lucas,D.O.: Regulatory mechanisms in lymphocyte activation Academic press, New York 1977

(5) Brouet, J.C., Flandrin, G., Sasportes, M., Preud'Homme, J.L., Seligmann, M.: Chronic lymphocytic leukaemia of T-cell origin. Immunological and clinical evaluation in eleven patients. Lancet 11-8 (1975) 890-893

(6) Catovsky,J.,Galetto,J.,Okos,A.,Galton,D.A.G.,Wiltshaw,E., Stanthopoulos,G.: Prolymphocytic leukemia of B an T cell type. Lancet2,232 1973

(7) Foon, K.A., Billing, R.J., Terasaki, P.I.: Dual B and T markers in acute and chronic lymphocytic leukemia. Blood, 55(1) (1980) 16-20

(8) Goos, M.: Maligne Lymphome der Haut- Formale Genese, moderne Klassifikationen, klinisches Erscheinungsbild Der Hautarzt Suppl.V, 32, 198 , 1981

(9) Griffin, J.D., Aisenberg, A.C., Long, J.C.: Lymphocytic thymoma associated with T-cell lymphocytosis Am. J. Med. 64(6) (1978) 1075-1079

(10) Helmbrecht, J.R.: Katamnestische Untersuchung zu Klinik und Prognose der chronischen lymphatischen Leukämie Inaugural-Dissertation Ludwig-Maximilians-Universität München 1977

(11) Hoffmann,R., Kopel,S., Hsu SD, Dainiak,N., Zanjani, E.D .: T cell chronic lymphocytic leukemia: presence in bone marrow and peripheral blood of cells that suppress erythropoiesis in vitro. Blood, 52: 255, 1978

(12) Huhn, D., Rodt, H., Thiel, E., Grosse-Wilde, H., Fink, U., Theml, H., Jäger, G., Steidle, C., Thierfelder, S.: T-Zell-Leukämien des Erwachsenen Blut, 33(3) (1976) 141-160

(13) Huhn,D., Thiel,E., Rodt,H., Schlimok,G., Theml,H., Rieber,E.: Subtypes of T-CLL Cancer 1982 in press

(14) Kunkel , H., Bentwich, Z.: Specific properties of human B and T lymphocytes and alterations in disease Transplant Review 16 : 84 - 1o3, 1973

(15) Lennert, K., Stein, H., Kaiserling, E., Müller-Hermelink, H.; Malignant lymphomas other than Hodgkin`s Disease Berlin-Heidelberg-New York 1978

(16) Lille,I.,Desplaces,A.,Meeus,L., Saracino,R.T., Brouet, J.C.: Thymus derived proliferating lymphocytes in chronic lymphocytic leukemia Lancet 2:263,1973

(17) Moretta, L. Webb, S.R., Grossi, C.E. Lydyard, P.M., Cooper M.D.: Functional analysis of two human T cell subpopulations: Help and suppression of B cell response by T cells bearing receptors for igM and IgG.J.Exp. Med. 141:185, 1977

(18) Nair, K.G., Han, T., Minowada, J.: T-cell chronic lymphocytic leukaemia. Report of a case and review of the literature. Cancer, 44 (1979) 1652-1655

(19) Nowell, P.C., Daniele, R., Winger, L., Rowlands, D.T., Gardener, F.: T-cells in chronic lymphocytic leukemia. Lancet 4-19 (1975) 915

(2o) Nowell, P., Jensen, J., Winger, L., Daniele, R., Growney, P.: T-cell-variant of chronic lymphocytic leukemia with chromosome abnormality and defective response to mitogens. Brit. J. Haematol. 33 (4) (1976) 459-468

(21) Pandolfi, F., Strong, D.M., Slease R.B., Smith, M.L., Ortaldo, J.R., Herberman, R.B. : Charakterization of a suppressor T-cell chronic lymphocytic leukemia with ADCC but not NK aktivity. Blood, 56-4 (198o) 653-66o

(22) Reinherz, E.L., Nadler, L.M., Rosenthal, D.S., Moloney, W. C., Schlossman, S.F.; T-cell subset charakterization of human T-CLL. Blood, 53-6 (1979) 1o66-1o75

(23) Seligman, M., Preud'homme, J.L., and Brouet, J.C.:B and T cell markers in human proliferative blood diseases and primary immundeficiences with special reference to membrane bound immunoglobulins.
Transplant. Rev. 16: 163-192, 1973

(24) Singh, A.K., Vaughan-Smith, S., Sawyer, B., O'Connor, T.W.E., Thomson, A.E.R., Wetherley-Mein, G.: Cell studies in prolymphocytic leukemia. B.J. Haemat. 4o (1978) 587-596

(25) Stacher, A., Bartels, H., Bremer, K. u.a.: Klinik und Prognose der lymphoplasmozytoiden malignen Lymphome (Immunozytome) IN: Stacher, A.,Höcker, P.: Lymphknotentumoren München, Wien, Baltimore 1979.

(26) Stein, H., Bonk A,. Gerdes, I.G., Lennert, K.: Zytologische Ableitung der malignen Non-Hodgkin-Lymphome Der Hautarzt Suppl. V, 32:188, 1981

(27) Sullivan, A.K., Vera, J.C., Jerry, L.M., Rowden, G., Bain, B.: Small lymphocyte T-cell leukemia in the adult. Cancer, 42 (1978) 292o-2927

(28) Sumiya, M. , Mizoguchi, H., Kosaka, K.: Chronic lymphocytic leukemia of T-cell origin ? Lancet, 1o-2o (1973) 91o

(29) Theml, H.: Die chronische lymphatische Leukämie. In: Begemann, H.: Handbuch der Inneren Medizin, Band II/6. Springer, Berlin-Heidelberg-New York 1978.

(3o) Theml,H., Pralle, H., Bartels u.a.: Offene Fragen zur Differentialdiagnose , Klinik und Therapie der chronischen lymphatischen Leukämie. In : Stacher, A.,Höcker, P.: Lymphknotentumoren München, Wien, Baltimore 1979

(31) Theml, H., Dietzfelbinger, H., Burger-Schüler, A., Kaboth, W., Rastetter, I., Begemann, H.:Hämato-morphologische Differentialdiagnose kleinzelliger Lymphome. Was ist die atypische chronische Lymphadenose ? Folia Haematol. 4, S.583-6oo, Leipzig 198o

(32) Theml, H., Begemann, H. und Rastetter, I.: Erwägungen zur Therapie der chronischen Lymphadenose auf dem Boden pathophysiologischer Daten In: Scheurlen, Pees: Aktuelle Therapie bösartiger Blutkrankheiten Berlin, Heidelberg, New York 1982

(33) Thiel, E., Rodt, H., Huhn, D., Thierfelder, S.: Decrease and altered distribution of human T-antigen on chronic lymphatic leukemia cells of T-type, suggesting a clonal origin. Blood, 47-5 (1976) 723-736

(34) Tilz, G.P., Seewann, H.L.: T-Zell-Leukämien des Erwachsenen. Dtsch. med. Wschr. 1o2 (1977) 1848-185o

(35) Toben, H.R., Smith, R.G.: T lymphocytes bearing complement receptors in a patient with chronic lymphocytic leukemia. Clin. exp. Immunol. 27 (1977) 292-3o2

(36) Trepel, F., Schick, P.: Proliferation und Wachstum von lymphatischen Zellpopulationen bei malignen Lymphomen In: Löffler: Maligne Lymphome und monoklonale Gammopathien München 1976

(37) Uchiyama, T., Yodoi, J., Sagawa, K., Takatsuke, K., Uchino, H.: Adult T-cell leukemia: Clinical and haematologic features of 16 cases. Blood 5o-3 (1977) 481-492

(38) Yodoi, J., Takatsuke, K., Masuda, T.: Two cases of T-cell chronic lymphocytic leukemia in Japan. N.Engl.J. Med. 29o-1o (1974) 272-273

Mein besonderer Dank gilt
Herrn Professor Dr. H. Begemann
für die Überlassung des Themas

Herrn Priv. Doz. Dr. H. Theml
für seine unermüdliche und groß-
zügige Hilfe bei der Fertigstel-
lung dieser Arbeit

Fräulein Ute König und
Herrn Klaus Krischock
für ihre Unterstützung bei der
graphischen Gestaltung

Lebenslauf

Name :	Christian Becher
Geboren :	29.12.1953 in München
Eltern :	Stadtdirektor Rupprecht Becher und dessen Ehefrau Friedl
Staatsangehörigkeit :	deutsch
Familienstand :	ledig, keine Kinder

Schulbildung :	196o - 1964	Grundschule an der Werdenfelsstraße, München
	1964 - 1973	Erasmus-Grasser-Gymnasium, München
	1973	dort Ablegung der Reifeprüfung
Zivildienst :	1973 - 1974	Krankenhaus Martha-Maria München-Solln

Gang der Universitätsstudien :

1974	Physikstudium an der Universität München
1975	Zahnmedizinstudium an der Universität München
1976	Naturwissenschaftliche Vorprüfung
1977	Zahnärztliche Vorprüfung
1979	Zahnärztliche Prüfung, Bestallung als Zahnarzt im Dezember 1979

Berufspraxis : 198o - 1981 Assistent an der Poliklinik für Zahnerhaltung und Parodontologie der Universität München (Professor Dr. E. Sonnabend)

Seit Februar 1982 Assistent in der Kassenpraxis W. Sedlmayr

München, im Mai 1982